



Title	統合・基礎神経学 - 神経系の構造を中心に
Author(s)	井上, 芳郎
Citation	北海道大学大学院医学研究科・脳科学専攻 神経機能学講座・分子解剖学分野
Issue Date	1990
Doc URL	http://hdl.handle.net/2115/329
Rights(URL)	http://creativecommons.org/licenses/by-nc-sa/2.1/jp/
Type	learningobject
File Information	basic-neuroanatomy.pdf



[Instructions for use](#)

統合・基礎神経学
—神経系の構造を中心に—

北海道大学大学院医学研究科・脳科学専攻

神経機能学講座・分子解剖学分野

目次

{ } 神経組織学.....	1
1 中枢神経系の構成細胞.....	1
2 中枢神経系の組織構築上の特徴.....	2
3 神経細胞の形態と構造.....	3
4 神経細胞の細胞体の構造と特徴.....	5
5 樹状突起の形態.....	6
6 軸索(突起)の構造と機能.....	7
7 シナプスの構造と機能.....	8
8 グリア細胞(神経膠細胞).....	10
9 髄鞘.....	11
10 効果器.....	14
11 受容器の分類.....	14
{ } 神経系の発生.....	16
1 受精後の初期発生過程.....	16
2 神経系の発生.....	17
3 ニューロンとグリア細胞の発生分化.....	19
4 神経管の構造と機能分化.....	20
5 神経堤の発生と分化.....	21
6 ニューロンの移動と細胞構築形成.....	22
{ } 神経系の変性と再生.....	23
1 ワ-ラ-変性と再生.....	23
2 逆行性変性.....	25
3 とび越え変性.....	25
4 神経細胞死.....	26
{ } 脳脊髄の髄膜と脳室・脳脊髄液.....	27
1 髄膜.....	27
2 脳室.....	29
3 脈絡叢と脳脊髄液.....	30
{ } 脳・脊髄の血管系.....	32
1 脊髄の動脈.....	32
2 脊髄枝の分枝の仕方.....	33
3 脊髄と脊柱の静脈.....	34
4 脳の動脈.....	35
5 大脳の静脈.....	40
6 小脳の静脈.....	42
7 脳幹の静脈.....	42
8 硬膜に分布する動脈.....	42
9 脳硬膜静脈洞.....	43
10 導出静脈.....	43
{ } 大脳半球(終脳).....	44
1 終脳(大脳半球)の概観.....	45
2 外套.....	45
3 大脳皮質の細胞構築と髄構築.....	51
4 古皮質.....	53

5 原皮質.....53	8 大脳核（大脳基底核）.....56
6 大脳辺縁系.....54	9 前脳基底部.....59
7 大脳皮質の機能局在.....54	
〔 〕 間脳.....60	
1 間脳の外観.....60	4 視床下部の内部構造と線維連絡...64
2 視床の内部構造と線維連絡.....61	5 内包.....66
3 視床上部の構造と線維連絡.....64	
〔 〕 脳幹（中脳、橋、延髄）の肉眼的構造.....68	
1 脳幹の背側部の外観.....68	
2 脳幹の腹側部の外観.....70	
〔 〕 脳幹の脳神経と脳神経核.....72	
1 脳神経核の位置.....72	8 蝸牛神経と関係する神経核.....82
2 動眼神経と関係する神経核.....74	9 舌咽神経と関係する神経核.....83
3 滑車神経と関係する神経核.....75	10 迷走神経と関係する神経核.....84
4 三叉神経と関係する神経核.....76	11 舌咽神経と迷走神経を中心とした 内臓反射.....85
5 外転神経と関係する神経核.....78	12 副神経と関係する神経核.....86
6 顔面神経と関係する神経核.....79	13 舌下神経と関係する神経核.....86
7 前庭神経と関係する神経核.....81	
〔 〕 中脳の構造と線維連絡.....88	
1 中脳の内景.....88	4 大脳脚.....92
2 上丘の高さの構造.....89	5 中心灰白質.....92
3 下丘の高さの構造.....91	
〔 〕 橋の内部構造と線維連絡.....93	
1 橋の内景.....93	4 橋腹側部の神経核.....95
2 橋網様体（橋背部の神経核）.....94	5 橋腹側部の縦走線維束.....95
3 橋背部の神経線維束.....94	
〔 〕 延髄の内部構造と線維連絡.....96	
1 延髄の内景の概略.....96	5 下オリ - プ核群.....98
2 後索核.....97	6 弓状核.....99
3 副楔状束核（外側楔状束核）.....97	
4 網様体.....98	
〔 〕 小脳の構造と線維連絡.....100	
1 小脳の外観.....100	5 苔状線維と顆粒細胞.....104
2 小脳の区分.....102	6 登上線維とプルキンエ細胞.....105
3 小脳皮質の細胞構築.....103	7 小脳皮質を出る出力線維.....106
4 小脳皮質の線維結合.....104	8 小脳を中心とした神経回路.....106

9 小脳の機能異常.....	107		
〔 〕 脊髄.....	108		
1 脊髄の外観.....	108	6 脊髄の神経線維.....	111
2 脊髄の横断面より見た内景.....	108	7 反射弓.....	112
3 脊髄の部位による差.....	109	8 伝導路.....	112
4 脊髄を構成するニューロン群.....	110		
5 灰白質を構成する神経核.....	110		
〔 〕 伝導路 (運動路).....	114		
1 運動路の構成.....	114	4 錐体外路系.....	119
2 下位運動ニューロンから筋へ.....	115	5 随意運動の障害.....	119
3 大脳皮質から下位運動ニューロンへ.....	116		
〔 〕 伝導路 (知覚路).....	121		
1 体性知覚系の伝導路の構成.....	121	体性知覚伝導路.....	122
2 顔面の体性知覚伝導路.....	121	4 知覚解離の成立機転.....	124
3 顔面以外の部位の			
〔 〕 伝導路 (味覚と嗅脳系).....	125		
1 味覚の伝導路.....	125	2 嗅覚の伝導路.....	126
〔 〕 伝導路 (視覚路と聴覚路).....	128		
1 視覚に関する伝導路の構成.....	128	3 聴覚に関する伝導路の構成.....	131
2 視覚の伝導路.....	128		

[] 神経組織学

〔一般目標〕

神経組織学の機能的特性である興奮の伝達を理解するために神経細胞とそれを支持する間質のグリア細胞について構造上の特徴を理解する。

〔行動目標〕

1. ニュ - ロンの基本形態を説明できる。
2. ニュ - ロンの細胞内構造の特徴を説明できる。
3. 神経回路網の成り立ちを形態学的(末梢神経を含めて)に説明できる。
4. 中枢神経系の間質細胞であるグリア細胞について説明できる。
5. 髄鞘の構造、形成過程について説明できる。

1 中枢神経系の構成細胞

中枢神経系は次のものから構成される。

(1) 神経系の機能を営む細胞：

神経細胞 nerve cell

(ニュー - ロン、神経元(原)neuron)

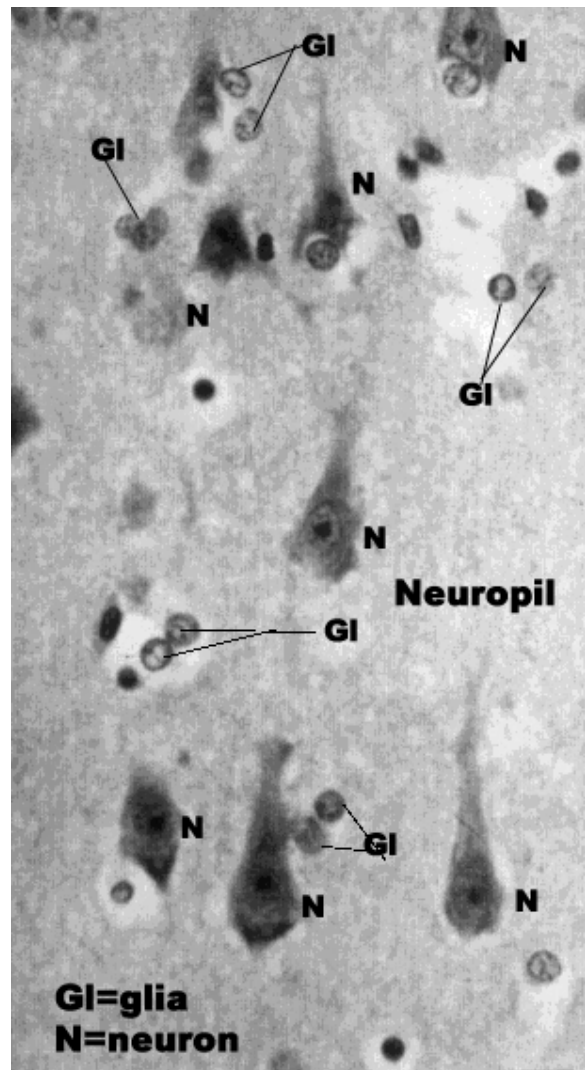
(2) 神経細胞を支持する細胞：

神経膠 neuroglia

(グリア細胞 glial cell or glia)

(3) 血管 blood vessel：

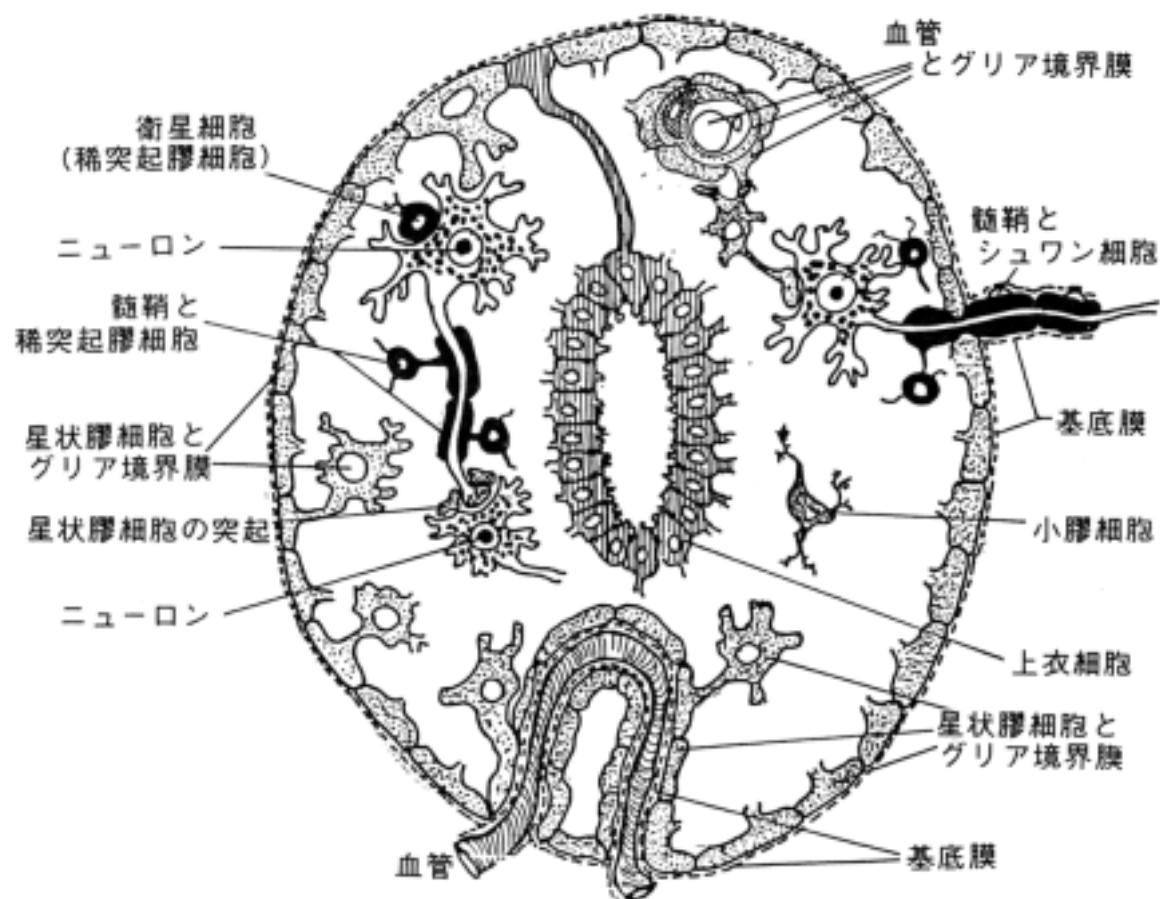
* 右図はヒト大脳皮質のヘマトキシリン・エオシン染色像でニュー - ロン(N)とグリア(GI)の細胞体と核が染色され観察される。その間の均質に見えるところを neuropil(神経網)と云い、ニュー - ロンやグリアの突起が錯綜している。これらの突起はゴルジ鍍銀法などの特殊な染色を施さないと観察できない。



2 中枢神経系の組織構築上の特徴

(1) 太い血管周囲を除いて結合組織性の組織間隙が存在しないのが中枢神経系の特徴である。ニューロンは僅かの細胞間隙をもって他のニューロンやグリア細胞に接する。

(2) 中枢神経系(脳と脊髄)の表面と血管表面は星状膠細胞の細胞質が連続的に配列して形成されるグリア境界膜 *glia limitans* に覆われる。このグリア境界膜は血管とは血液脳関門 *blood-brain barrier* を作り、脳表面や脳室(壁を形成するのは上皮細胞であるが)にあつては髄液脳関門 *liquor-brain barrier* を形成して物質の移動に選択的な制限をあたえている。従つて、神経細胞はグリア境界膜によって外界から隔離保護されたコンパートメント内にあつて機能していることになる。例えば青い色素を動物に静脈注射すると全ての臓器は皮膚を含めて青くなるが、脳だけは血液脳関門があるために色素は脳実質内には入れず真っ白のまま色素の影響はニューロンには及ばない。このことは他の薬物でも同じことが言え、血液脳関門を通過できない薬はニューロンに効果がないことになる。



この図はグリア境界膜の模式図である。ニューロンがグリア境界膜の内部に位置することを理解する。

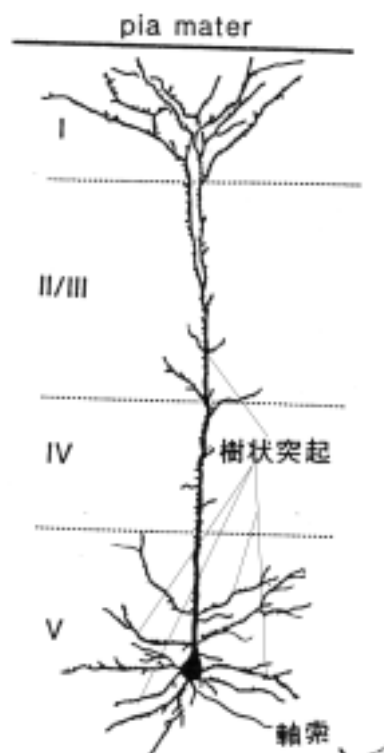
3 神経細胞の形態と構造

(1) 神経細胞の基本形態：

次の3部位からなる。

- 1) 細胞体 cell body or soma：細胞の核がある部位
- 2) 樹状突起 dendrites：複数の太い突起
- 3) 軸索(突起)axon：1本の細長い突起

右の図は、大脳皮質第 4 層にある錐体ニューロンのゴルジ鍍銀像である。軟膜(pia mater)に向かう1本の樹状突起を頂上樹状突起と言い、その他の樹状突起を基底樹状突起と言う。細胞体の底部から細い軸索が1本出ている。



* 神経の興奮は原則として、樹状突起 → 細胞体 → 軸索 → 軸索終末の方向に流れる。この流れの方向性を「順行性 anterograde」といい、その逆の流れを「逆行性 retrograde」という（順行性軸索流、逆行性軸索流、順行性変性、逆行性変性などの用語に使われる。）

(2) 形態から見た神経細胞の分類

1) 単極性ニューロン

unipolar neuron：

三叉神経中脳路核にのみある。

2) 偽単極性ニューロン

pseudounipolar neuron：

脊髄神経節、三叉神経節などの知覚神経節を形成し、脊髄、脳幹に沿って分布する。

3) 双極性ニューロン

bipolar neuron：


網膜、嗅粘膜、ラセン神経節、前庭神経節にある。

4) 多極性ニューロン


multipolar neuron：

最も一般的なニューロンで錐体ニューロンも多極性ニューロンである。

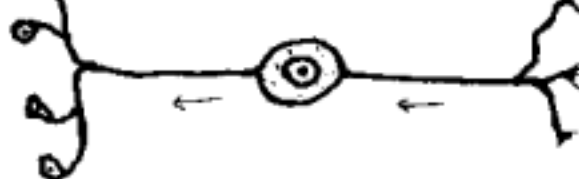
単極性ニューロン (三叉神経中脳路核のニューロン)



偽単極性ニューロン (知覚神経節等のニューロン)



双極性ニューロン (網膜等のニューロン)



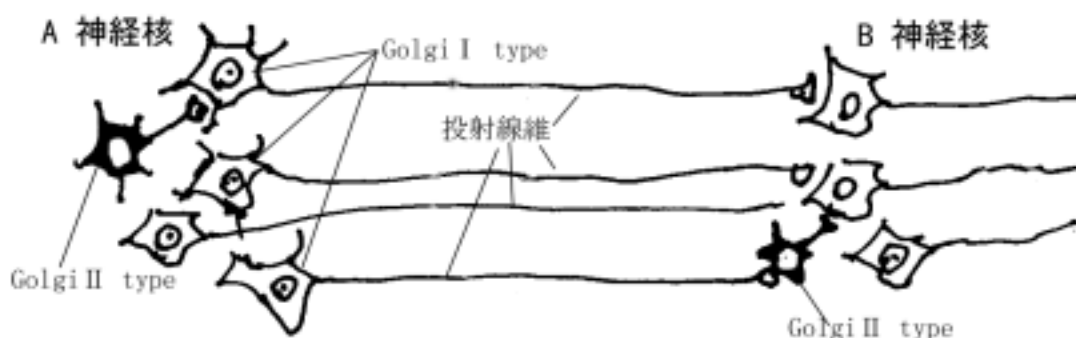
(3) 軸索の長さによる分類

1) ゴルジ型細胞：

長い軸索を有する細胞で、皮質脊髄路ニューロン、皮質橋核ニューロンなどの投射ニューロンが該当する。

2) ゴルジ型細胞：

短い軸索を有する細胞で、脊髄の Renshaw cell、小脳の星状細胞、ゴルジ細胞などの介在ニューロンが該当する。



説明：A 神経核から B 神経核へ投射線維を出すニューロンはゴルジ型ニューロンと云い、各神経核内の軸索の短いニューロンをゴルジ型ニューロンと云う。

(4) 神経細胞の形態を見る方法

神経細胞は複雑な外形をもつ特殊な形態の細胞であるため H-E 染色のような単純な染色法ではその全体像を見る事は出来ない。そこで様々な特殊な方法を用いる。

1) ゴルジ鍍銀法 Golgi silver impregnation method :

神経細胞に金属塩を沈着させてその全体像を観察する。ニューロンの正確な輪郭がわかる。

2) その他の鍍銀法 :

Bodian 法、Bielschowsky 法などが挙げられる。神経細胞の神経細管や神経細糸に金属塩を沈着させて観察する。ニューロンの正確な輪郭はわからない。

3) 標識物質の直接注入法 :

微小ガラス電極を一つ一つのニューロンに電気生理学の手法を用いて刺入し、標識物質 (horse-radish peroxidase (HRP)、biocytin、Procian yellow など) を注入して観察する。電気生理学の手法と形態学を結びつける方法として現在広く用いられている。

4) 逆行性標識法 :

軸索の近くに標識物質 (HRP、biocytin、コレラ毒、fast blue、DiI 蛍光色素など) を注入して、そこから軸索流によってニューロンの細胞体や樹状突起に運ばれて、ニューロンの細胞質内の全体に蓄積したところで化学反応や免疫組織化学などを行い、光学顕微鏡や蛍光顕微鏡、共焦点レーザー蛍光走査顕微鏡などで観察する。

5) 免疫組織化学的染色 :

神経細胞特有の蛋白質に対する抗体を用いて免疫組織化学の手法で染色する (下記の「免疫組織化学」を参照)。

6) 連続電子顕微鏡像の復構 reconstruction :

電子顕微鏡の 2 次元的な連続写真をコンピュータを使って立体像に復構する。

7) その他

免疫組織化学 immunohistochemistry

細胞・組織に含まれる蛋白質あるいはその他の物質を抗原 antigen として、それに対する抗体 antibody を作製して、組織切片上で抗原抗体反応を行い、抗体部分を染め出すことによって細胞・組織内の抗原の位置を同定する方法。生化学と組織学を結びつける方法として、現在広く用いられている。抗体部分の染色は市販の染色キットを利用することで誰でも容易に染められる。大切なことはいかにして良質の抗体を作成するかにかかっている。

4 神経細胞の細胞体の構造と特徴

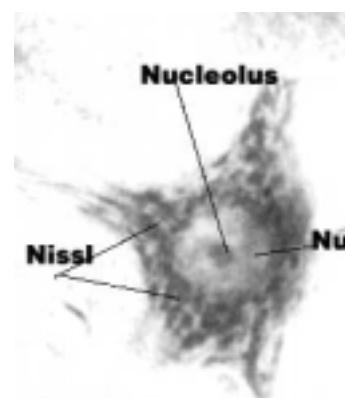
(1) 細胞膜(形質膜) cell membrane(plasma membrane)

細胞膜は他の細胞と同様の構造をもつが、部分的にインパルスの伝達に関係する所、例えば、シナプスを形成する所、軸索の起始部 initial segment あるいは軸索のランビ - ル氏絞輪 node of Ranvier のある所などでは、裏うち構造(undercoating)などの特殊化した構造をもつ(シナプスの項を参照)。当然、伝達物質に対する受容体やイオンが流出入するチャンネルが存在するはずであるがその形態は観察されていない。

(2) 核 nucleus

神経細胞の核は染色質が少なく明調に染色され、大きい核小体 nucleolus を有す特徴がある。一般には細胞体の中央に一ケの核がある。たとえば食道の内輪外縦の筋層間にこのタイプの核を持つ大型の細胞が観察されれば、それは筋層間神経叢の神経細胞である。

(右図 アカゲザル脊髄運動ニュー - ロン Nu=核)



Barr 氏小体 Barr's body : 女性の X X 染色体が神経細胞の核膜に付着して、大きい染色質顆粒として認められる。

(3) ニッスル小体 Nissl bodies or substance

塩基性アニリン色素で顆粒状に染まる物質が主として細胞体の核周囲部と樹状突起に見られ、発見した Franz Nissl(1860-1919年)にちなんでこの名がある。その本体は電子顕微鏡で見ると粗面小胞体と遊離リボソ - ムの集合で、その集合体が粗大顆粒として染色される。

虎斑 tigroid

脊髄前角の運動ニュー - ロン (脳幹の下位運動ニュー - ロンも同様) のニッスル小体のように大きい顆粒からなるとき、これを虎斑と呼ぶことがある。

(4) 神経細糸 neurofilament と神経細管 neurotubules

電子顕微鏡の上で 10nm 径位の太さの細い線維(中間径フィラメントと呼ぶことがある)が核周囲部、軸索内に見られ神経細糸と言う。また、15-30nm 径の細い管状の微細管 microtubules (神経細管 neurotubules とも言う)がやはり電子顕微鏡で証明される。これはニュー - ロンの形態を支持する骨格を作るとともに物質の細胞内輸送(軸索流と云う)を担うレ - ルのような機能を有すると言われる。

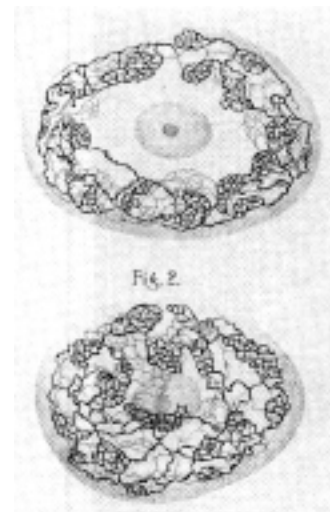
* 以前は鍍銀法によって神経細胞の細胞体や突起、とくに軸索内に線維状の構造を染めだし、神経原線維 neurofibrils と呼んだが、上記の神経細糸が銀染色で染められるという説と人工産物であるという説がある。

(5) その他

1) ゴルジ装置 Golgi apparatus or complex :

これは他の細胞にも一般的に見られるが、Camillo Golgi (1843-1926 年)が初めて神経細胞に見いだしたように、本細胞では良く発達している。

右の図はゴルジが初めて公表したゴルジ装置のスケッチである。



2)メラニン顆粒 melanin granules :

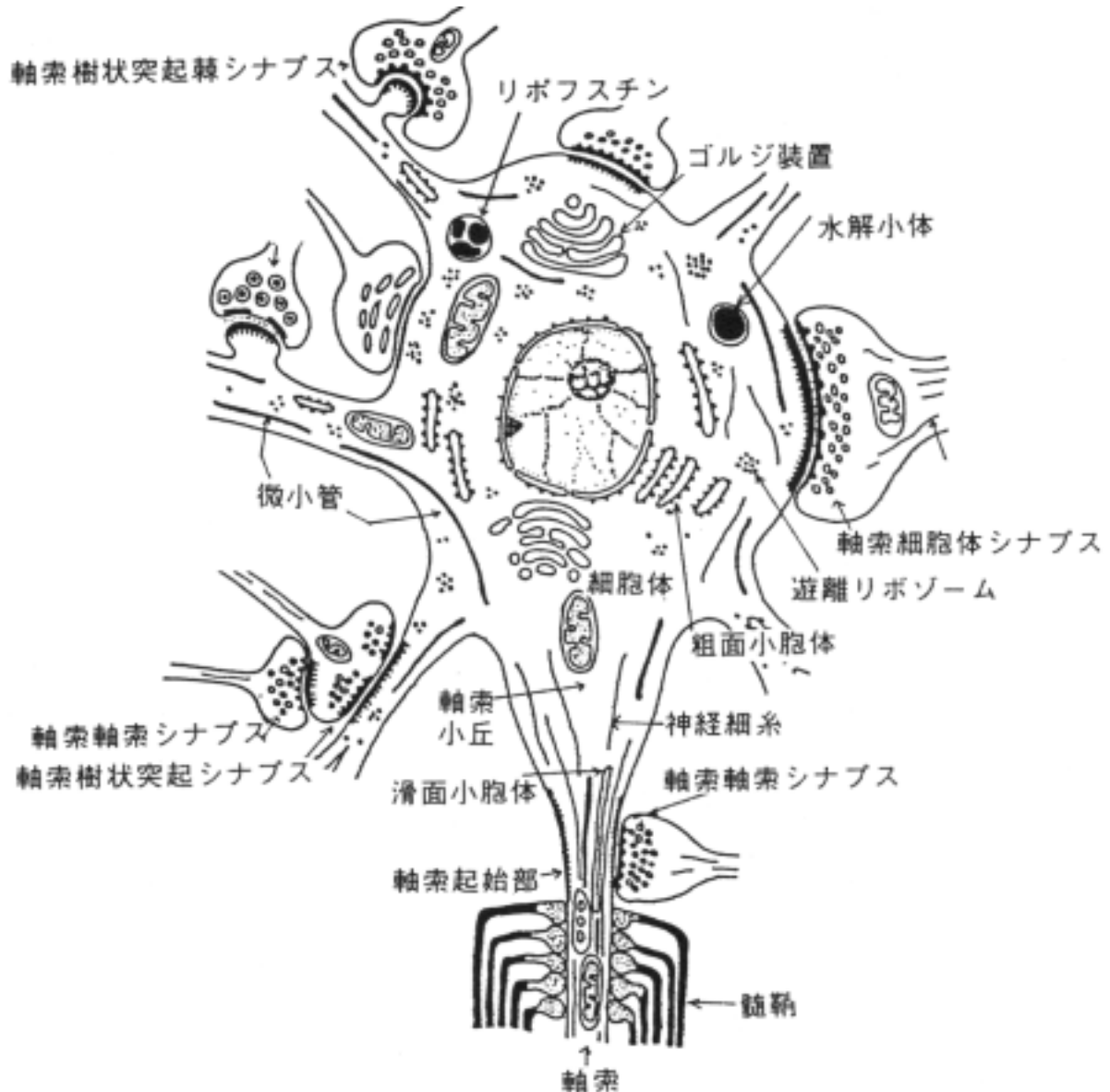
これを色素 pigments として含有する神経細胞がある。たとえば黒質や青斑などの神経核の神経細胞に多量のメラニン顆粒が含まれている。そのため神経核の部位が黒っぽくあるいは青味がかって見える。

3)神経分泌顆粒 neurosecretory granules :

視床下部（室傍核、視索上核の2つ）にある神経細胞に見られる分泌顆粒である。下垂体後葉ホルモンを Gomori 法などの特殊な染色で染めだす。特に顕著に顆粒状に染色されるときそれを Herring 小体と云う。

4)リポフスチン顆粒 lipofuscin granules :

加齢に伴い出現頻度が高くなる消耗性色素である。光顕下で黄色がかって見える。



ニューロン細胞体及び樹状突起、軸索、シナプス等の模式図

5 樹状突起の形態

樹状突起内の構造は細胞体の構造と類似する。従って、小胞体、ニッスル小体、ゴルジ装

置, ミトコンドリア等が認められる。特に神経細管が良く発達している。

棘状突起 dendritic spines: 樹状突起の表面に見られる桿状の小突起で、他の神経細胞から来る神経終末をうける。小脳のプルキンエ細胞や大脳皮質錐体細胞に良く発達している。

6 軸索(突起)の構造と機能

普通1本が細胞体(時には樹状突起の幹部)より出る。径は樹状突起より細く、時には側枝を出す。神経細糸 neurofilaments に富み、軸索流によって軸索内細胞質は流動的である。細胞体から軸索末端の方へ流れる順行性の軸索には「速い流れ」と「遅い流れ」がある。前者には 150 - 400mm/day、20-68mm/day、3-20mm/day の3種があり、後者には 1.5-4.0mm/day、0.5-1.0mm/day の2種の計5種の軸索流がある。また、逆行性の軸索流も存在する。これらの細胞質の移動に neurofilaments や microtubules が関与するとされており、細胞小器官例えばミトコンドリア、シナプス小胞の前駆体などが双方向に神経細糸や神経細管に沿ってモータ - 蛋白質によって駆動されて運ばれると考えられている。

軸索は構造の上から次の4部に分けることができる。

(1) 軸索丘 axon hillock:

軸索が出る部位の細胞体の一部でニッスル小体が極めて乏しい。

(2) 軸索起始部 initial segment of axon:

軸索の興奮が始まる所として、細胞膜に他の軸索の部分とは異なる所見(裏打ち構造 undercoating が存在する)を有する。

(3) 軸索(固有部) axon(proper):

有髄神経線維では髄鞘につつまれる。

(4) 軸索終末 axonal terminals:

神経終末は鍍銀法や電顕で、最近では化学伝達物質やその代謝酵素の免疫組織化学でも証明される。終末はシナプスを構成し、次のニューロンと連絡する。とくに化学伝達物質 chemical transmitter を介するシナプスが重要である。

シナプスの結合様式には4つのタイプが考えられる。

1) 軸索・細胞体シナプス

axo-somatic synapses:

軸索終末が細胞体にシナプスを形成する。

2) 軸索・樹状突起シナプス
axo-dendritic synapses:

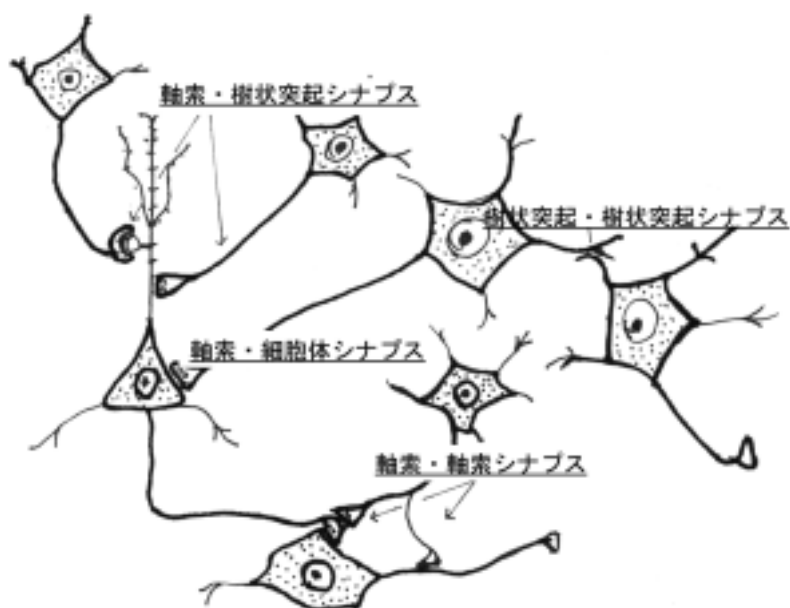軸索終末が樹状突起上に終わる。

さらに樹状突起の主幹 (shaft) に終るものと樹状突起棘(dendritic spine)に終るものがある。

3) 軸索・軸索シナプス
axo-axonic synapses:

軸索終末が軸索にシナプスを形成する。

4) 樹状突起・樹状突起シナプス dendro-dendritic synapses: 樹状突起間にシナプスができる。



1)と 2)が一般的であるが、4)は例外的と考えられる。3)は稀にランビ - ル氏絞輪の部位や軸索の終末の上に終わるシナプスとして観察される。

7 シナプスの構造と機能

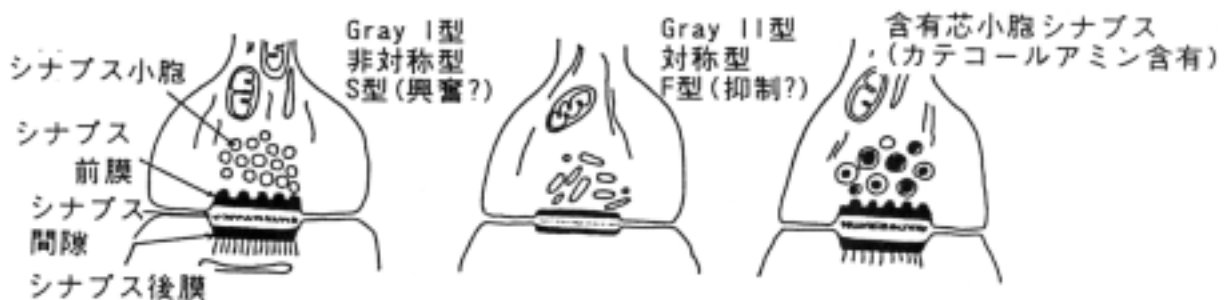シナプスとは、細胞間のインパルス伝達のために形態的に分化し、機能的に特殊化した構造である。特に、神経伝達物質-受容体システムによる化学的シナプスの理解は、神経伝達機構の理解に重要である。機能的な神経伝達の成立には、次の条件が満たされなければならない。

- a.シナプス結合の形成
- b.シナプス間隙への神経伝達物質放出
- c.神経伝達物質受容体との結合
- d.シナプス間隙からの速やかな神経伝達物質の除去

(1)シナプス前要素 presynapse

シナプス前要素である神経終末部には、多数のシナプス小胞 synaptic vesicle が認められる。アミノ酸・モノアミン・アセチルコリン・神経ペプチドなどの神経伝達物質はここに貯蔵されている。活動電位の到達により神経終末部での Ca^{2+} 濃度の上昇が起こると、開口分泌により伝達物質はシナプス間隙に放出される。電子顕微鏡の観察から、シナプス小胞は明小胞 clear vesicle、小型有芯小胞 small cored vesicle、大型有芯小胞 large cored vesicle に分類される。それぞれのタイプの小胞には異なるカテゴリーの神経伝達物質が含まれていると考えられているが、その形態だけでそこに含まれる神経伝達物質を特定することはできない。現在、神経伝達物質の同定は、神経伝達物質もしくはその合成酵素に特異的に結合する抗体を用いた免疫組織化学法によりなされている。

シナプス前膜には、時折電子密度の高いファジーな構造が認められ、active zone と呼ばれる。これがシナプス小胞膜とシナプス前膜の融合、およびそれに引き続く神経伝達物質の放出に関する部位と考えられている。



付図 シナプスの形態と機能

(2)シナプスの形態：
形態的特徴から、シナプスは次の2つに分類される。

	Gray I 型シナプス (非対称型)	Gray II 型シナプス (対称型)
シナプス小胞 active zone シナプス後膜肥厚 シナプス間隙 シナプスのタイプ	球形小胞 (S 型小胞) 顕著 顕著 広い (30nm) 興奮性シナプス?	扁平小胞 (F 型小胞) あまり顕著でない あまり顕著でない 狭い (20nm) 抑制性シナプス?

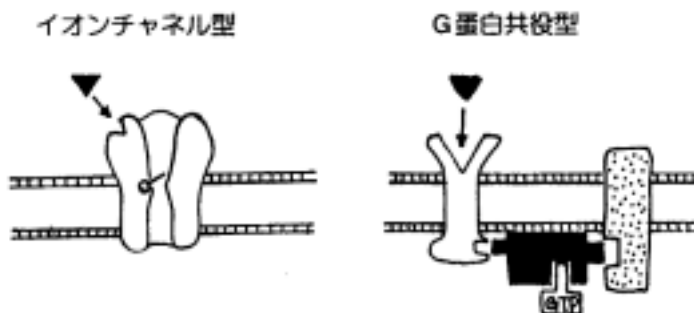
(3)シナプス間隙 synaptic cleft

シナプス前膜と後膜の間には、幅 20-40nm のシナプス間隙が存在する。神経伝達物質はこの間隙に放出される。シナプス間隙は、その周囲を星状膠細胞の細胞突起によりシールされた閉鎖系の空間である。星状膠細胞によるシナプス間隙の閉鎖は、神経伝達物質の拡散を防ぎ、局所における神経伝達物質濃度を高めることに役立つものと考えられる。一方、神経伝達物質が閉鎖したシナプス間隙に長期に残存することは、シナプス後要素の過度な過分極や脱分極を招き、また次に到来する活動電位に対する応答性を失わせることなど生体にとって好ましくない。星状膠細胞の細胞膜やシナプス前膜には、シナプス間隙に漂う神経伝達物質を特異的かつ効率的に汲み出す分子、すなわちトランスポーター transporter が存在している。

(4)シナプス後要素 postsynapse

シナプス後膜は、しばしば電子密度の高いため、一見、細胞膜が肥厚しているように見える。これをシナプス後膜の肥厚 postsynaptic density と呼ぶ。シナプス後膜上には、神経伝達物質と結合しその情報をシナプス後要素の細胞に伝える受容体 receptor が存在する。また、後膜内およびその直下には、神経伝達物質と受容体との結合によりその情報を細胞内に伝える上で重要な酵素や蛋白などの分子が存在する。

受容体は、イオンチャネル型受容体 ionotropic receptor と G 蛋白共役型受容体 G protein-coupled receptor とに大別される。イオンチャネル型受容体は、神経伝達物質との結合により瞬間的に開き、これを通して細胞内にイオンが流入する。グルタミン酸受容体チャネルやアセチルコリン受容体チャネルのように陽イオン (Na^+ , Ca^{2+}) が流入すると脱分極 (興奮) を起こし、一方 GABA 受容体チャネルのように陰イオン (Cl^-) が流入すると過分極 (抑制) を引き起こす。これに対して、G 蛋白共役型受容体は代謝型受容体 metabotropic receptor とも呼ばれ、この受容体と神経伝達物質との結合は共役している GTP 結合蛋白 (G 蛋白) の構造変化を招く。次に GTP 結合蛋白の構造変化は、これと共役しているセカンドメッセンジャー産生酵素を活性させる。細胞内におけるセカンドメッセンジャー (cAMP , Ca^{2+} , イノシトール 3 リン酸など) 濃度の変化は、酵素活性や蛋白の機能状態を変化させる。



	イオンチャネル型	G蛋白質共役型
構造	数個のサブユニットが会合して、伝達物質との結合により開閉する孔 pore を中央部に形成する。効果器の活性化により、セカンドメッセンジャーが産生される。	受容体蛋白分子が単量体として存在。受容体は GTP 結合蛋白および効果器と呼ばれる代謝酵素と共役する。
多様性	サブユニット分子種の構成によりチャネルの機能特性が変化する。	受容体分子のサブタイプにより、共役する GTP 結合蛋白が異なり、産生されるセカンドメッセンジャーが異なる。
反応速度	速い(ミリ秒)	遅い(秒)
反応時間	短い	長い

シナプス伝達特性は、たとえ同種の神経伝達物質であっても受容体のタイプが異なれば大きく異なり、またこれを構成するサブユニットやサブタイプの種類により大きく左右される。つまり、神経伝達の多様性は受容体レベルで作られて出されていると言っても過言ではない。

8 グリア細胞 glial cell(神経膠細胞 neuroglia、glia)

中枢神経においてニューロン間の空隙は細胞質性の成分でうめられており、所謂組織間隙は少なく、細胞間には膠原線維などの結合組織成分は太い血管周囲を除いて存在しない。この間質細胞をグリア細胞(=グリア、神経膠、神経膠細胞)と言う。

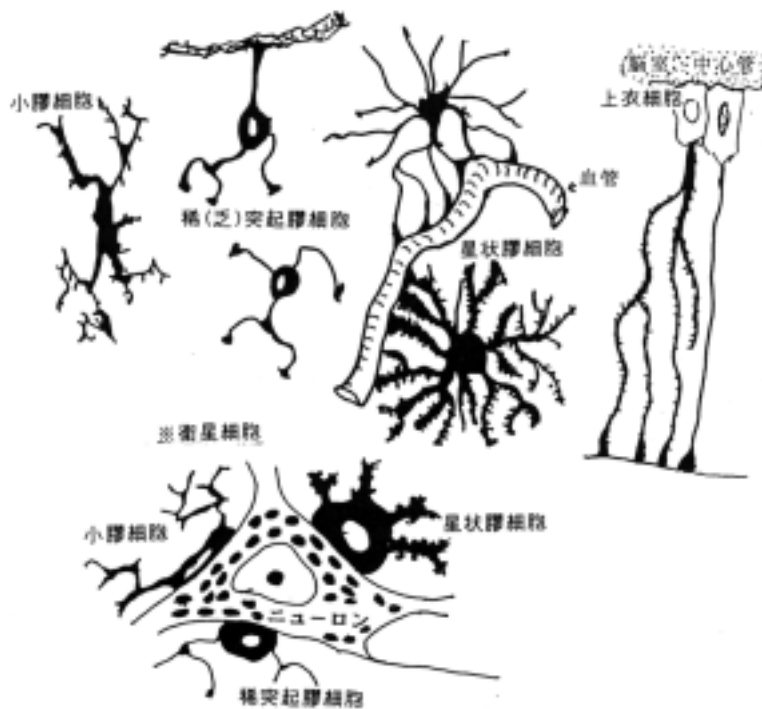
神経膠細胞には次の4種よりなる。

(1) 上皮細胞 ependymal cells : 脳室、中心管の壁を構成する。

(2) 星状膠細胞 astroglia or astrocytes : 血管や軟膜の表面を覆って、グリア境界膜 glia limitans membrane を作る。したがって中枢神経系は星状膠細胞の細胞質に完全に囲まれた空間からなり、その中にニューロンが外界や血管に直接することなく収まっている。星状膠細胞の同定法として中間系 filaments の一種であるグリア細線維 glial fibrils を電顕的に証明する事とこの細線維に含有する glial fibril acidic protein(GFAP と略す)を免疫組織化学的に証明する事で行われる。脳に外傷や手術侵襲が加わって、境界膜が損傷されると星状膠細胞内や細胞間に水分が貯留し、脳浮腫 cerebral edema というやっかいな問題が生じる。脳浮腫のコントロールは脳神経外科での難問題である。

(3) 稀(乏)突起膠細胞 oligodendroglia : 髄鞘形成細胞である。白質以外にもニューロン細胞体に接着している稀突起膠細胞もあるが、髄鞘形成以外の機能は不明である。

(4) 小膠細胞 microglia : その性格や機能は良くわかっていない。しかし、脳の免疫反応を担う細胞の可能性がでてきて、注目を浴びている。脳に外傷をつけると小膠細胞様細胞が浸潤してくるために今まで小膠細胞は脳内の食細胞 macrophage であると主張されてきたが(とくに欧米の研究者の間で) それは血球由来の単球細胞であることが証明されている。

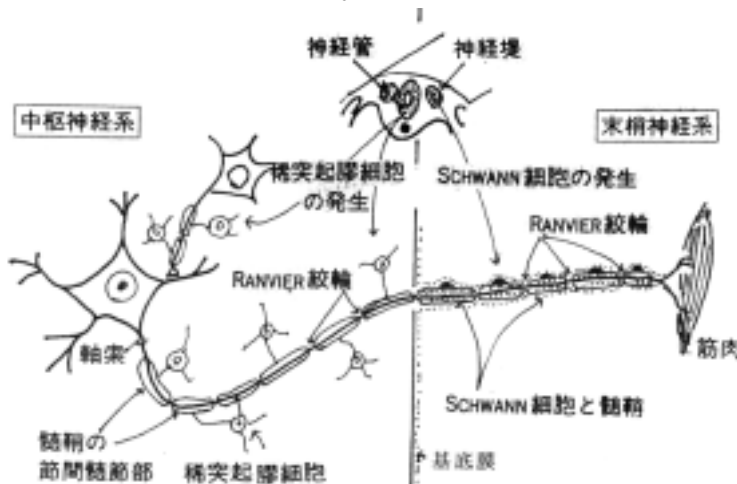


衛星細胞 satellite cell

ニューロンの細胞体に接着しているグリア細胞を衛星細胞と呼ぶことがあり、ニューロンとの間になんらかの機能的な相互作用があると考えられている。星状膠細胞、稀突起膠細胞、小膠細胞とも衛星細胞となりうる。

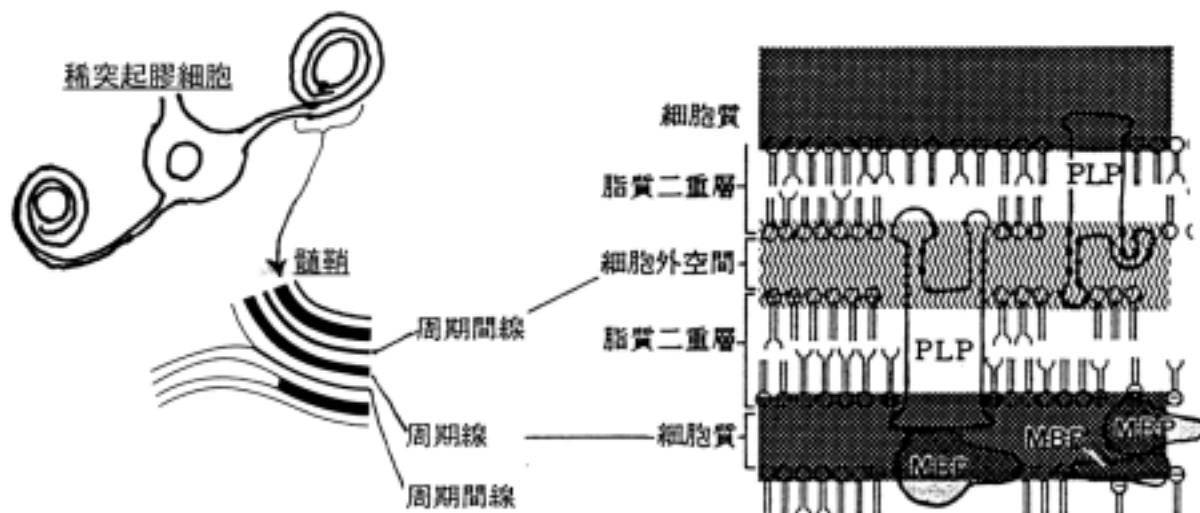
9 髓鞘 myelin sheath

中枢神経系と末梢神経系の軸索を包む鞘は髓鞘といわれ、共通した構造をもつが、細かい点では差異がみられる。髓鞘をもつ軸索を有髓神経線維 myelinated nerve fibers と言い、又髓鞘をもたないものを無髓神経線維 unmyelinated nerve fibers と言う。一本の神経線維の髓鞘と髓鞘の間をランビ-ル氏絞輪 nodes of Ranvier と言い、中枢神経系では軸索はここでは神経鞘をもたずグリア細胞と接する。時にはシナプスを形成することがある。有髓神経線維ではランビ-ル氏絞輪 nodes of Ranvier の間を跳躍伝導 saltatory conduction するので伝導速度が速い。髓鞘形成細胞は中枢神経系と末梢神経系では異なり、中枢神経系では神経管から、末梢神経系では神経堤から発生する。



(1) 中枢神経系の髄鞘

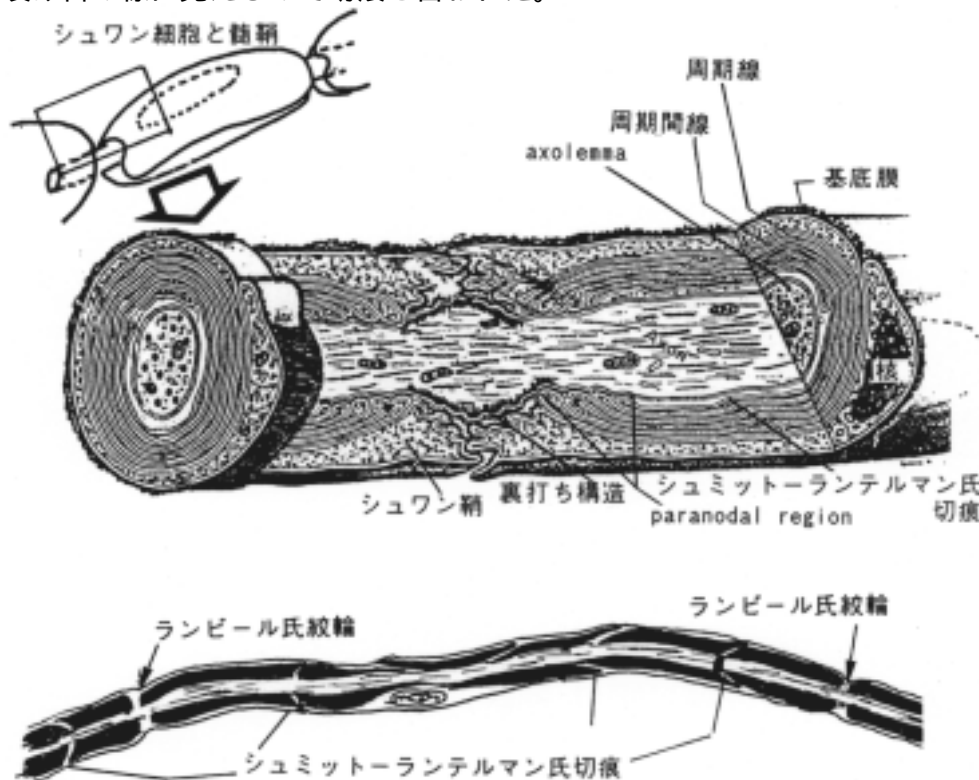
稀突起膠細胞によって形成される。1つの細胞から多数の突起が出て各々の突起が髄鞘の各節(ランビ - ル氏絞輪の間の部分)を形成する。



(2) 末梢神経系の髄鞘

各シュワン細胞が髄鞘の一節(ランビ - ル氏絞輪の間の部分)を形成する。シュワン細胞が髄鞘を形成しないで軸索を包んだ線維を無髄神経線維という。さらに、シュワン細胞の周りを多糖類からなる基底膜 basal lamina が包む。基底膜は中枢神経系の髄鞘にはない。

シュミット - ランテルマン氏切痕 (incisure of Schmidt-Lantermann) : 髄鞘層板内において、髄鞘形成細胞の細胞質が残存して周期線が形成されていない部位は髄鞘染色などで染色されず裂け目の様に見えるので切痕と言われた。



(3) 髄鞘の証明法

1) 光学顕微鏡で観察する為には髄鞘染色法を用いる。

- ・ヘマトキシリンを使用する方法：Weigert-Pal 法、八代氏法など古典的な方法である。
- ・ルクソ-ル=ファスト青を使用する方法：Kruver-Barrera method は病理学で良く用いられる。
- ・オスミウム酸を使用する方法：エポン樹脂の切片にすると美しい髄鞘が観察される。
- ・その他の脂肪組織を使用する方法：
- ・免疫組織化学を使用する方法(髄鞘塩基性蛋白質(myelin basic protein)などの抗体を用いる)：

2) 電子顕微鏡で観察する。

・髄鞘形成細胞の細胞膜が伸展して、軸索を包み込み、細胞膜の外面同志および細胞質面同志が融合して各々周期線 intraperiod line と周期線 major dense line を形成して、層板状の構造の髄鞘を形成する。ミエリンの化学的構成成分を見ると 60-70%の脂質と 30%程度の蛋白質からなり、脂質の多い事が親水性イオンの通過を妨げ電氣的絶縁効果を高めており、また、このことから脂肪染色で良く染ることになる。蛋白質については中枢神経系のミエリン塩基性蛋白質(myelin basic protein MBP)やプロテオリピド蛋白質(proteolipid protein PLP)が中枢髄鞘の層板構造に深く関与しており、周期線を形成するうえで MBP、周期間線を形成するうえで PLP が必要であることが判明している。これらの蛋白質については遺伝子レベルでの合成の機構まで判明している。

4) 髄鞘の障害

1. 脱髄 demyelination

いったん形成された髄鞘がなんらかの病因で脱落する現象を言う。ほとんど原因は不明である。次のような疾患が例として挙げられる。

- ・多発性硬化症 multiple sclerosis
- ・視神経脊髄症
neuromyelitis optica
- ・シルダ病 Schilder's disease
- ・スモン
subacute myelo-optic neuropathy (SMON)

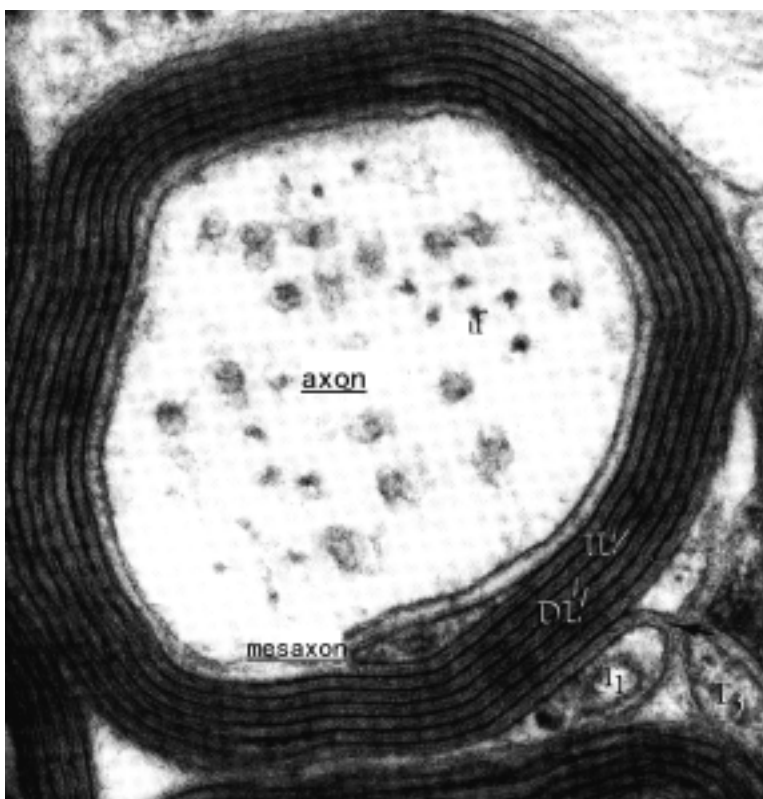
2. 髄鞘異形成

dysmyelination or leucodystrophy
遺伝的に髄鞘形成が障害される現象を言う。

髄鞘の構成蛋白質の myelin basic protein(MBP)や proteolipid protein(PLP)の発現に異常がある実験動物(マウスやラット)が知られている。

例：

- ・shiverer mouse:MBP 遺伝子が欠失しているため周期線がない中枢髄鞘を作る。
- ・myelin deficient mouse(MLD):MBP の合成が極めて強く制限されるため、shiverer mouse と同じ様な髄鞘を形成するが一部周期線が形成される。



この2つのタイプのマウスと同じ症状のヒトの疾患は見つかっていない。

・ jimpy mouse: PLP 遺伝子に異常があるため正常な PLP が形成されず、周期間線ができない。このマウスは生後すぐ死亡し、ヒトの Pelizaeus-Merzbacher 病のモデルである。

・ twitcher mouse : 全身の galactosylsphingosine の貯留をきたす。ヒトの Krabbe 病 (globoid cell leukodystrophy) のモデルである。発症と共にミエリンの崩壊が出現する。

1 0 効果器 effectors

刺激を受けて興奮した神経によって、作用させられるものを効果器という。筋と腺がある。

(1) 筋 muscles : 神経線維の終末と筋線維の間で神経筋接合部(運動終板)が形成される(運動伝導路の項参照)。

(2) 腺 glands : 腺周辺に自律神経系(臓性)の神経終末が存在するが、運動終板のようなはっきりした神経接合部を形成しない。

1 1 受容器 receptors の分類

神経終末と接し、外部環境あるいは内部環境の情報を受容する装置である。

(1) 存在する部分によって大きく3つに分けられる。

1) 外受容器 exteroceptors : 皮膚、網膜受容細胞、有毛細胞等を介して外部環境から刺激を受ける。

2) 内受容器 interoceptors : 内臓から刺激を受ける。

3) 固有受容器 proprioceptors : 筋、関節、腱などの運動器より刺激をうける。

(2) 刺激特異性からの分類

1) 化学受容器 chemoreceptors : 嗅覚、味覚

2) 機械受容器 mechanoreceptors : 触圧覚、筋紡錘、ゴルジ腱器官、聴覚・平衡覚、痛覚

3) 温度受容器 thermoreceptors : 温覚、冷覚

4) 光受容器 photoreceptors : 視覚

(3) 外受容器の例

皮膚にある代表的な受容器と固有受容器の例として筋紡錘とゴルジ氏腱器官をここに挙げる。しかし、皮膚知覚の受容器の同定は方法論的に難しい。

1) 皮膚受容器

1. 自由神経終末 (free nerve endings) : 痛覚、温度覚、触覚

2. 周毛神経終末 (peritrichial endings) : 触覚

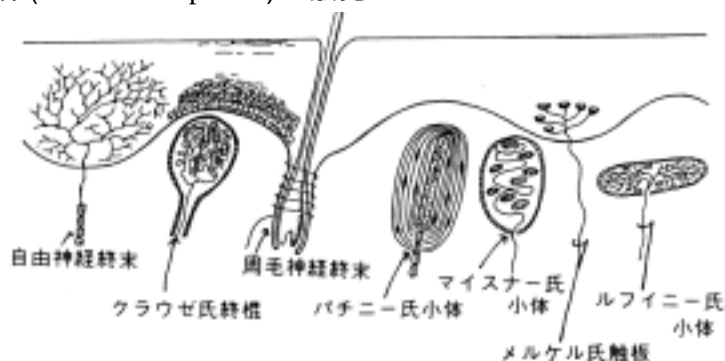
3. クラウゼ氏終棍 (Krause's end-bulb) : 触覚

4. マイスナー氏小体 (Meissner's corpuscle) : 触圧覚

5. メルケル氏触板 (Merkel's tactile disc) : 触圧覚

6. パチニー氏小体 (Pacinian corpuscle) : 触圧覚、振動覚

7. ルフィニ氏小体 (Ruffini's corpuscle) : 触覚



2) 筋紡錘 muscle spindle

筋紡錘は錘内筋からなり、骨格筋の本体を作っている筋を錘外筋と言う。

1 被膜：扁平な細胞と結合組織からなり、錘内筋を包んでいる。

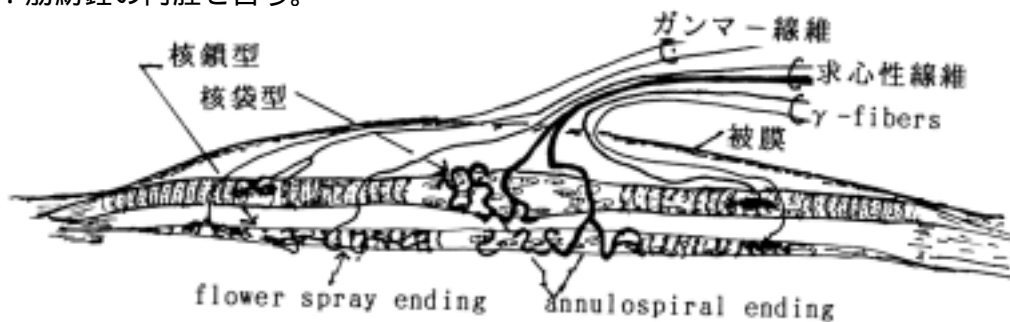
2 錘内筋：1-20本、平均6本ある。錘内筋には二型あり、核袋型 nuclear bag type と核鎖型 nuclear chain type という。

3 神経線維：つぎの3種類が入ってくる。

1. 遠心性線維：ガンマ - 線維 (γ-fibers) と呼ばれる。

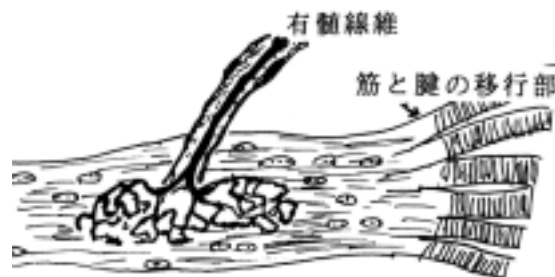2. 求心性線維：筋に接する終末の形態から、annulospiral ending と flower spray ending をもつ afferent fibers の2型に分けられる。

4 液腔：筋紡錘の内腔を言う。



3) ゴルジ氏腱器官 (Golgi's tendon organ 神経腱器官)

筋と腱の移行部および腱膜にあり、張力の知覚に関与する。核に富む膠原線維の小束からなり、結合線維性の被囊をもつ。そこへ太い有髄線維が入り分枝して無髄となり、葉状の終板を作って終わる。



[] 神経系の発生

〔一般目標〕

人体の発生発育過程における中枢神経系の形態分化と機能分化の概略を理解する。又、中枢神経系が損傷を受けたときの組織の反応を理解する。

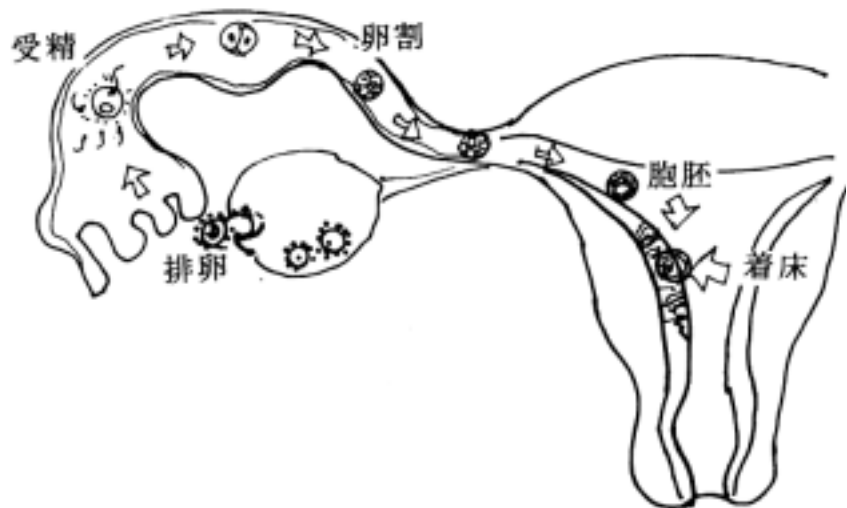
〔行動目標〕

1. 脳と脊髄の発生発育段階とそれに伴う形態変化を説明できる。
2. 脳と脊髄の発生と機能分化が説明できる。

1. 受精後の初期発生過程

神経系の発生過程を説明する前に一般的な初期胚の発生過程を説明する。

- (1) 排卵と受精：排卵 ovulation は最終月経から2週間後に起こる。その直後に卵管内で精子と受精 fertilization して卵割 cleavage が始まる。
- (2) 卵割と着床：受精卵は卵割を繰り返しながら、卵管の線毛運動により子宮へ送られる。受精後6日くらいで胞胚 blastocyst となり、分泌期の子宮粘膜に着床 implantation する



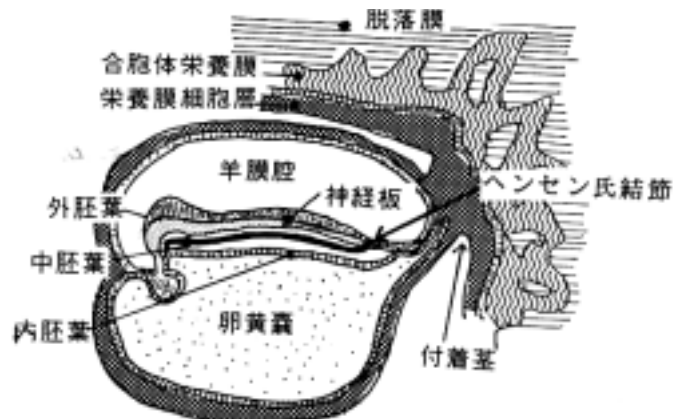
- (3) 胞胚：胞胚内の細胞塊の胞胚腔に面しているところが胚盤 embryonic disc になり胎児の原基になる。
- (4) 内胚葉 entoderm と外胚葉 ectoderm の形成：

内腔側に内胚葉が形成され、その背側に羊膜腔 amniotic cavity の発生と共に外胚葉が形成される。

- (5) 中胚葉 mesoderm の形成：

胚盤の背側（羊膜腔側）に形成された原始線条 primitive streak とヘンセン氏結節 Hensen's node から外胚葉性の細胞が内胚葉との間に侵入移動して中胚葉（脊索を含む）を形成する。ここまでは受精後20日で完了する。

- (6) 外胚葉、中胚葉及び内胚葉が形成され、胎児へと発育が進む。

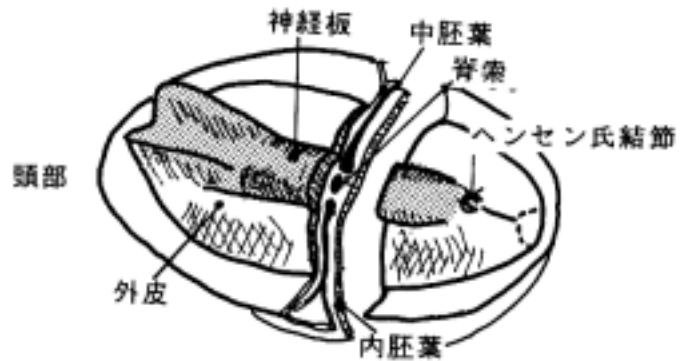


2. 神経系の発生

(1) 神経板から脳脊髄まで

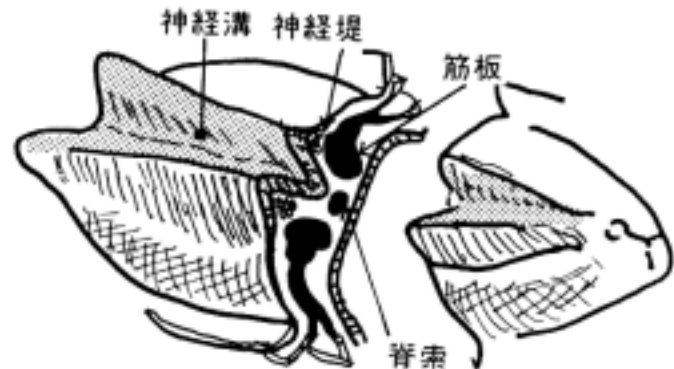
1) 神経板 neural plate の発現：

受精後 17 日目頃ヘンセン氏結節より頭側の外胚葉正中部が肥厚して形成される。この外側部は外皮になる。



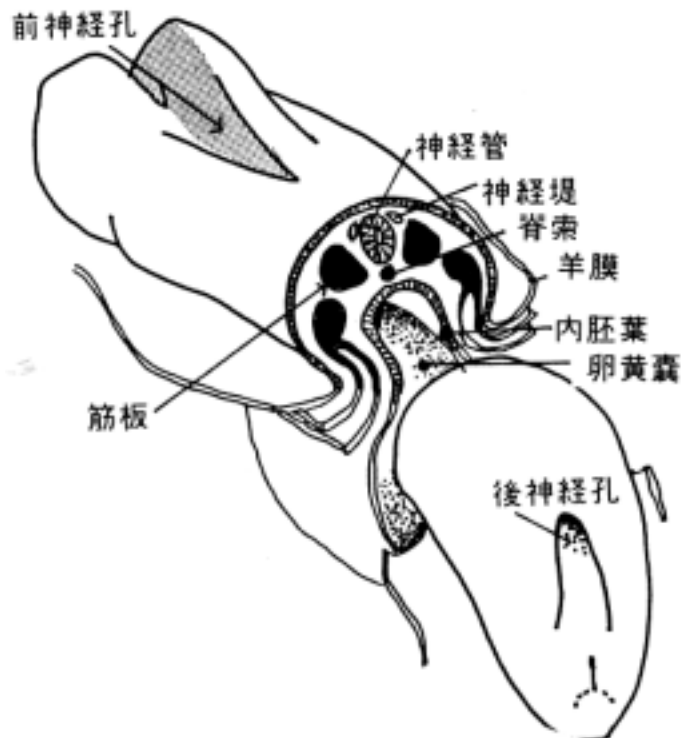
2) 神経溝 neural groove の形成：

神経板の中央が凹凸し、体節が出現するまでに深くなる。外皮になる外胚葉の部分とは頭部で鋭く分界する。表皮部の外胚葉との境界部に神経堤 neural crest (神経冠ともいう) の原基が発生する。



3) 神経管 neural tube の形成：

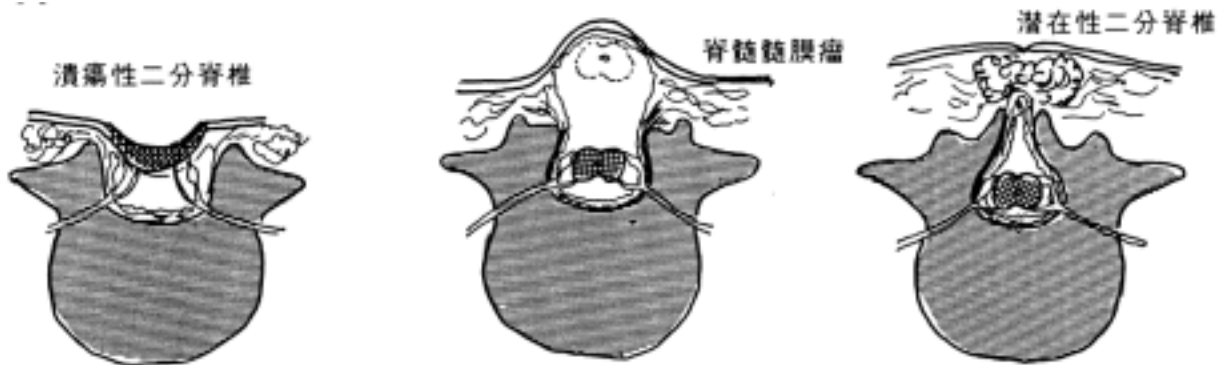受精後 22 日目 (7 体節) 頃に神経溝の外側縁が互いに正中で融合して、神経管を形成し、その表面を外皮が覆う。管の前後は開放しており、前神経孔 anterior neuropore と後神経孔 posterior neuropore という。従ってこの時期では神経管腔は羊膜腔に通じる。神経堤も間質内へ落込んで、神経節の原基になる。



4) 神経管の完成：

受精後 26 日目 (20 体節) 頃に前神経孔が閉鎖し、28 日目頃 (25 体節) に後神経孔が閉鎖して、神経管が完成する。

[註] 神経孔が閉鎖しないと先天性神経奇形児になる。前神経孔が閉じないと髄膜瘤 meningocele あるいは脳ヘルニア encephalocele になり、後神経孔が閉じないと二分脊椎 spina bifida になる。

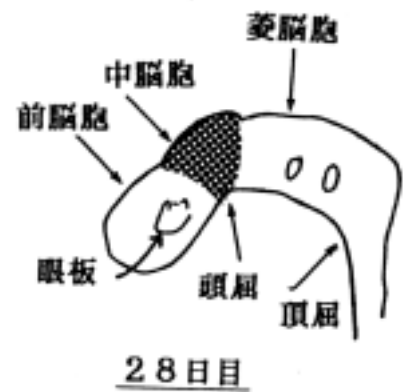


5) 脳の分化：胎児の屈曲位に一致して曲がり、又、頭部は拡張して

- ・前脳胞 forebrain vesicle
- ・中脳胞 midbrain vesicle
- ・菱脳胞 rhombencephalon vesicle

の三つの脳胞を形成する。又、尾方に伸展しながら脊髄 spinal cord が形成されていく。

結果として3脳胞から次の脳が分化する。

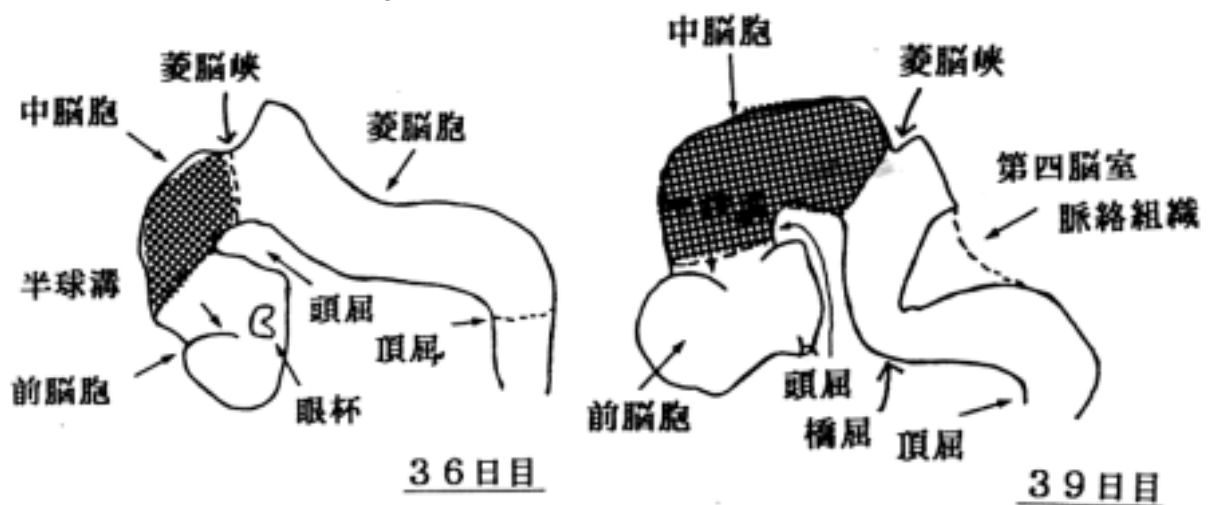


(1) 前脳胞から終脳 telencephalon と間脳 diencephalon が形成される。

(2) 中脳胞から中脳 mesencephalon, midbrain が形成される。

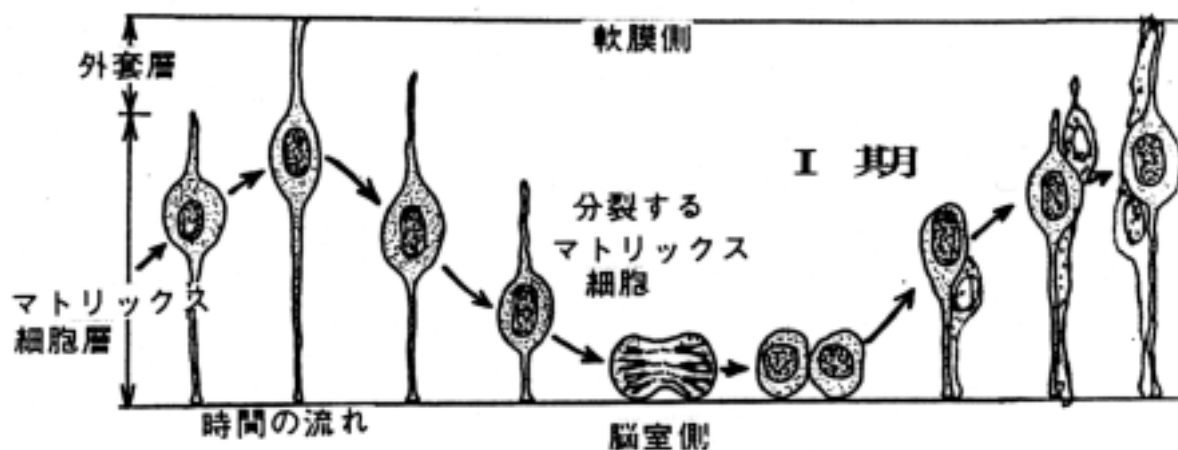
(3) 菱脳胞から後脳 metencephalon, hindbrain と髄脳 myelencephalon が形成される。

後脳の背側にできる菱脳唇から小脳 cerebellum が形成され、腹側に橋 pons が形成される。髄脳は延髄 medulla oblongata になる。

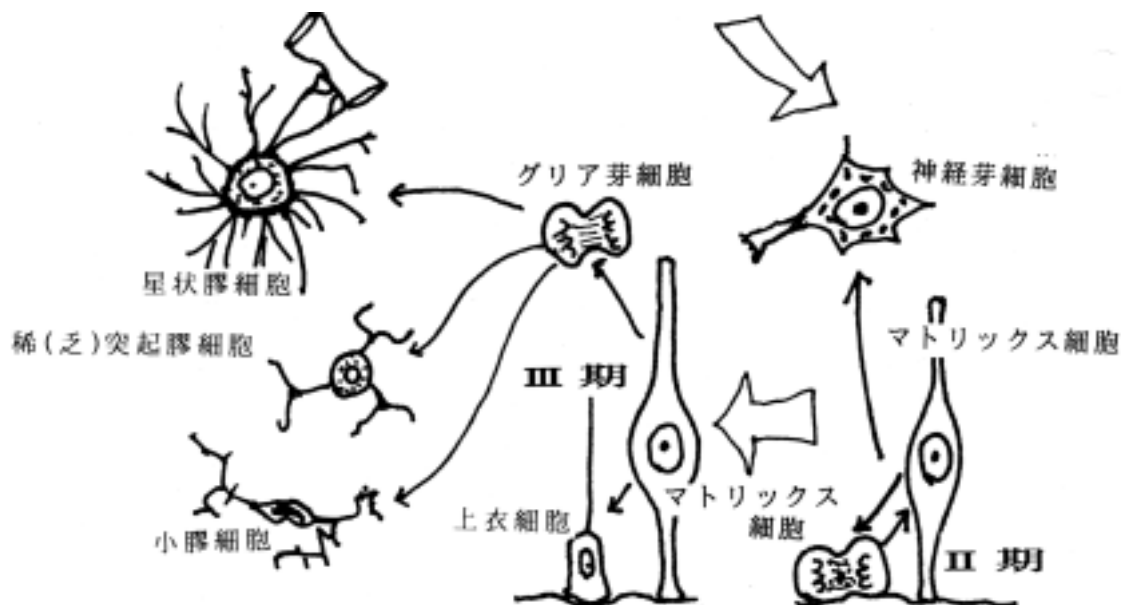


3 . ニュ - ロンとグリア細胞の発生分化

神経管は最初はマトリックス細胞 matrix cells が多列円柱上皮様に配列して形成される。このマトリックス細胞の核は細胞分裂の周期に合わせて核を移動させる(これをエレベータ説(藤田哲也氏による)という)。細胞分裂は内表面(脳室側)で起きる。マトリックス細胞の核は外表面に移動しながら DNA を合成し、再び脳室側に下降してまた細胞分裂を起こす。そのうち神経芽細胞に分化した細胞は外表面に向って遊走し、二度と分裂サイクルに戻ることはない。



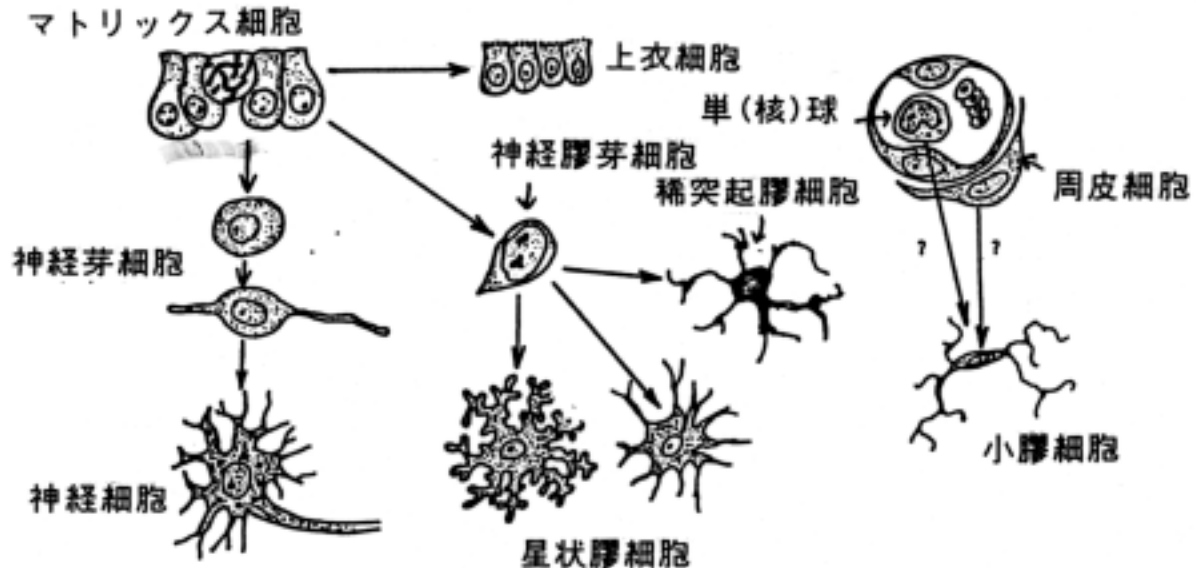
藤田によると神経芽細胞の分化が終了して後に、グリア細胞の分化が始まり、正常の状態にあるグリア細胞は全てマトリクス細胞から発生する考え方を主張している。



一方、欧米の学者は伝統的に神経上皮細胞(マトリックス細胞に相当する)からグリア細胞と神経芽細胞が同時に分化するという説を主張しており、おおむね次の様な説を基本においている。

1.Hiss の芽細胞説 Keimzellentheorie(1889)：神経管を構成する細胞は神経細胞を作る芽細胞 Keimzellen とグリア細胞を作る海綿芽細胞 Spongioblasten からなる。

2.Bailey and Cushing の説(1926)：Hiss の説を発展させ、2元論を定着させた。脳腫瘍の分類



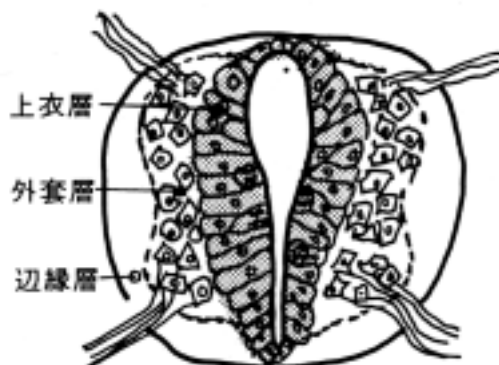
の基になっている。

4 . 神経管の構造と機能分化

1. 神経管の構造

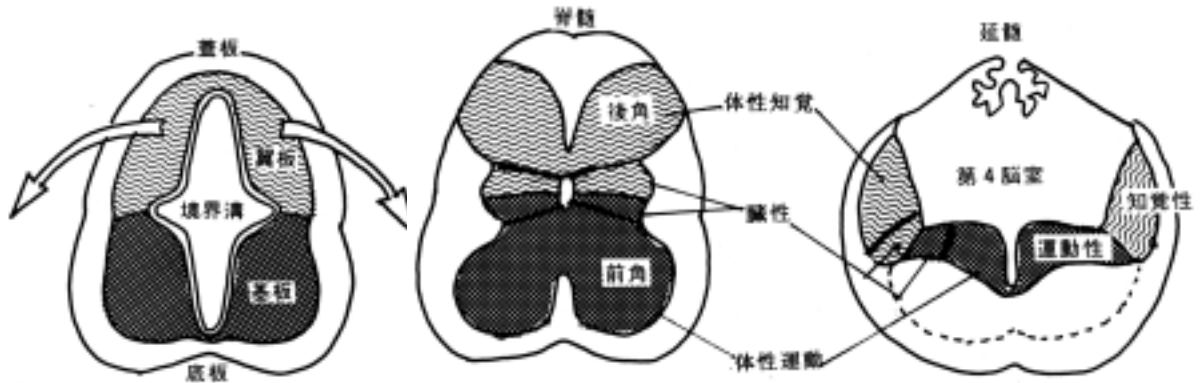
神経管壁ははじめ単層の双極性の細胞からなり、分裂増殖しながら神経芽細胞を形成する。神経芽細胞になると分裂は停止し、ニューロンへと形態分化を起こす。神経芽細胞の形成時期は部位によって異なる。この分化は人では延髄が最も早く、次に脊髄、最後は大脳半球である。神経管は次の三層より構成される。

- ・ 上衣層 ependymal layer：マトリックス細胞の細胞体が有る。
- ・ 外套層 mantle layer：神経芽細胞が多くある。
- ・ 辺縁層 marginal layer：神経線維からなる。



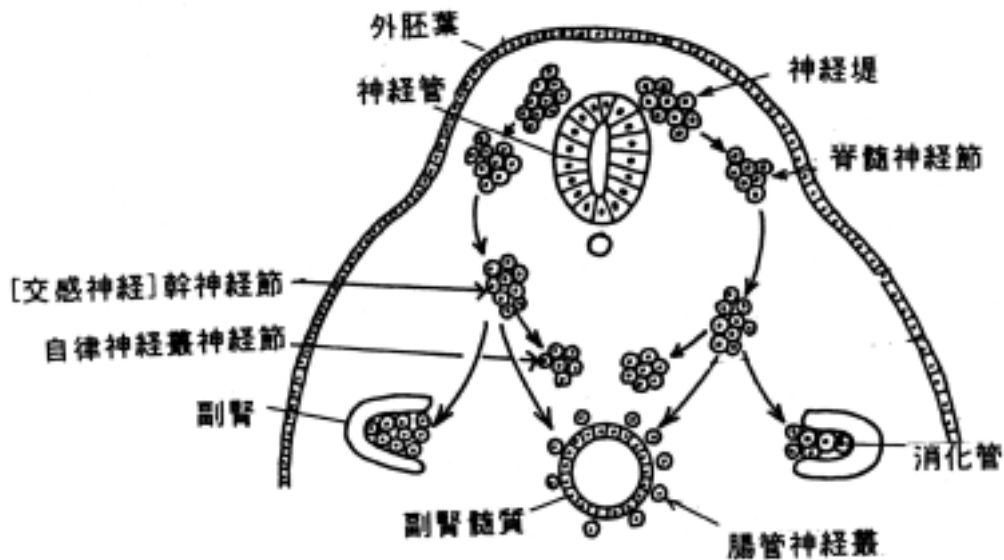
2. 神経管の機能的局在

神経管は背側左右の翼板 alar plate と腹側左右の基板 basal plate に分けられ、2 者を分ける溝を境界溝 sulcus limitans という。左右翼板をつなぐ所を蓋板 roof plate、左右基板をつなぐ所を底板 floor plate という。翼板は知覚に参与し、翼板の背側部は体性知覚 somatosensory、その腹側部は臓性知覚 viscerosensory に参与する。又、基板は運動性でその背側部は臓性運動 visceromotor、その腹側部は体性運動 somatomotor に参与する。この神経管が変形して脳脊髄に分化するわけだが、脳幹と脊髄ではこのような機能的局在関係は良く保たれるが、間脳、終脳ではその区分は明瞭にできない。



5 . 神経堤 neural crest の発生と分化

神経堤は、神経板が凹凸して神経溝を形成する時、神経板と外胚葉の境界部の細胞が内部に陥入して形成される細胞集団である。末梢神経系の構成成分を形成し、神経節(知覚性、自律神経系の)、シュワン細胞、軟膜、クモ膜、メラニン細胞などに分化する。



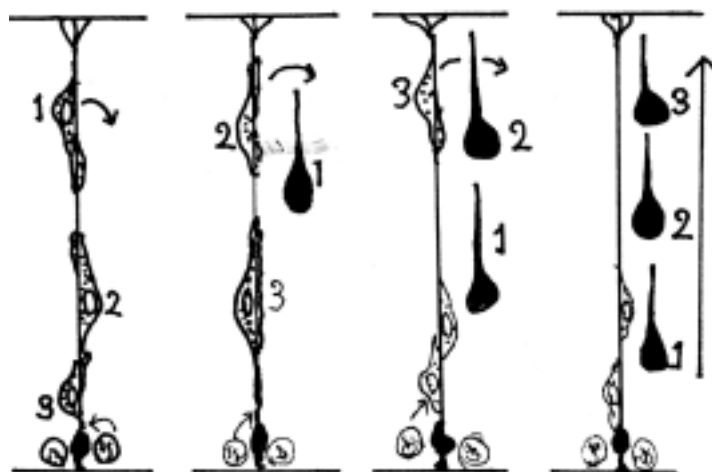
6 . ニュ - ロンの移動と細胞構築形成

中枢神経系ではニュー - ロンは規則正しい構造を持っている。これは発生発育の過程でニュー - ロンが移動してしかるべき位置に到達して形成される。従って、病的に移動が障害されると神経の奇形になる。例えば、大脳新皮質のニュー - ロンは規則正しく移動するがそれが損なわれると、白質内に停留する灰白質や無回転症、多回転症などの奇形が発生し、神経精神発育障害になる。現在ではMRIなどで生体の状態で無侵襲で検索可能である。

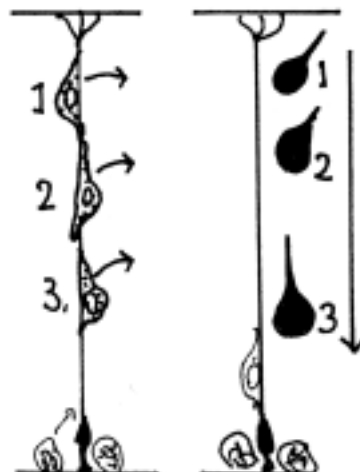
[大脳新皮質の層形成の仕方]

大脳新皮質は6層からなる。その層形成は神経芽細胞がガイドする細胞（藤田説ではマトリックス細胞、欧米では radial glial fibers）に沿って軟膜方向に移動する。その時、早く分化したものは早く軟膜側に達し、ガイドから離れる。次に分化して上行した神経芽細胞は離れてその上に位置する。この様にして古く発生したものほど深層になるように配列する（inside-out の配列という）。これが正確に行われずにそのまま積み重なってしまう（outside-in の配列という）遺伝的な移動障害を持つマウスがあり、リーラー - 奇形マウス(reeler mouse)と呼ばれている。

正常なマウスの神経芽細胞の移動



リーラー - 奇形マウスの神経芽細胞の移動



[] 神経系の変性 degeneration と再生 regeneration

〔一般目標〕

中枢神経系及び末梢神経系が損傷を受けたときの組織の反応を理解する。

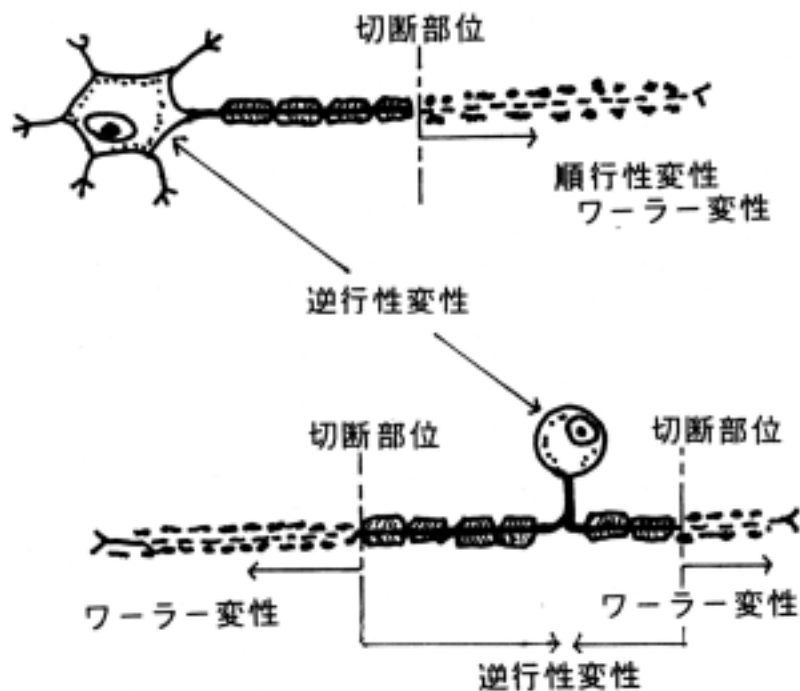
〔行動目標〕

1. 神経回路が中断されたときのニューロンおよび髄鞘の変化を説明できる。
2. 末梢神経系の再生過程を説明できる。

神経回路が中断され神経細胞に変化が生じると、これを変性という。変性は細胞体の損傷あるいは細胞死、軸索の切断によっておこることが多い。変性は病理的な変化であるので正常な構造を学ぶことと相反するが、神経回路網での機能発現を理解するうえで大切であるのでここに述べる。変性は次のように分類される。

1 ワ - ラ - 変性 Wallerian degeneration と再生

ワ - ラ - 変性は神経細胞の細胞体や軸索が損傷を受けた時、そこより軸索終末に向かっておこる変性である。



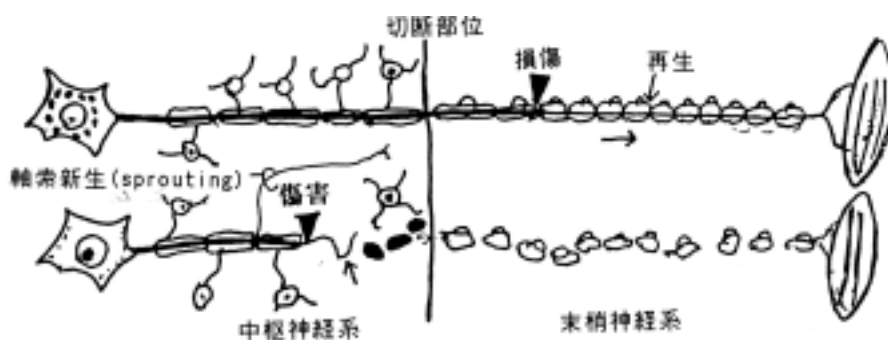
1) 末梢神経系のワ - ラ - 変性

- ・ 軸索は断裂し、食細胞 macrophages に貪食されて消失する。
- ・ 髄鞘も断裂し、貪食されて消失する。(有髄神経線維の場合)。
- ・ シュワン細胞は基底膜と共に残存し増殖する。したがって、切断部分が中枢側と連結していれば、中枢側の断端より変性側へ軸索がのびて(1 mm / 日の速さ)、基底膜の管の中を残存し増殖したシュワン細胞の配列に沿って再生伸展する。したがって機能が回復する可能性を持っている。

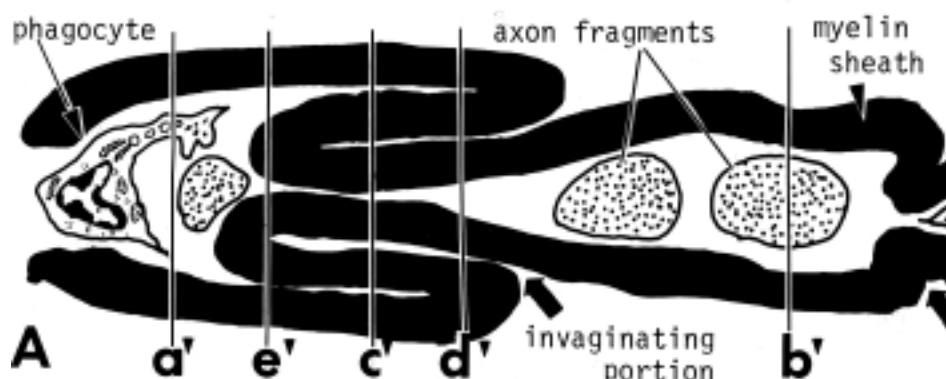
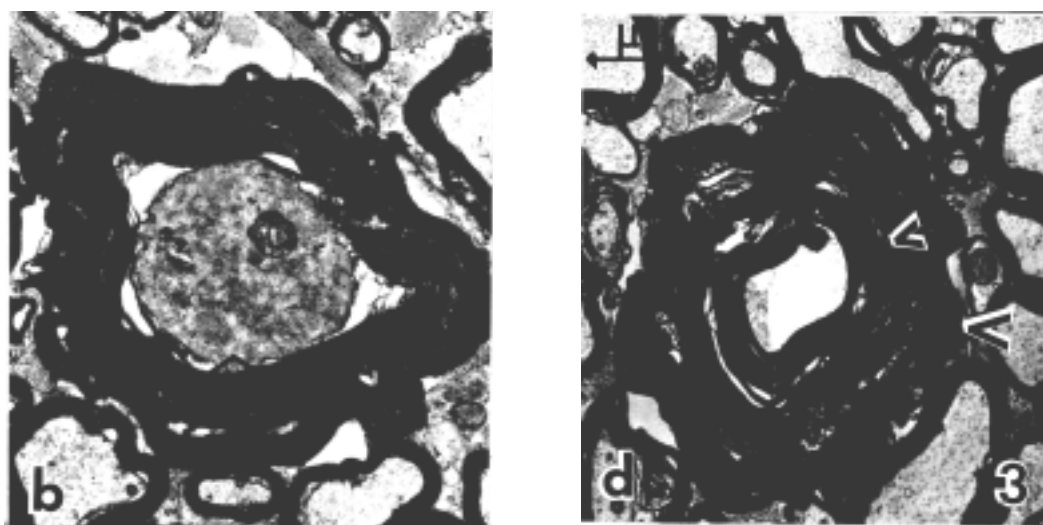
2) 中枢神経系のワ - ラ - 変性

- ・ 軸索は断裂し、貪食されて消失する。
- ・ 有髄神経線維の場合、髄鞘は稀突起膠細胞の突起から離れ断裂し、食細胞によって貪食されて消失する。食細胞が小膠細胞であるか血球由来の単球であるか、またその双方が関係するのか未だ明らかでない。
- ・ 稀突起膠細胞はそのまま残存するが、シュワン細胞に見られたような変性神経線維に沿った再生という現象はなく、星状膠細胞が増殖し、瘢痕となる (gliosis と言う)。しかし、残存正常神経線維から軸索が新生する現象は明らかにされているが、機能回復に関与せず、その生理学的意義は明らかにされていない。

末梢神経系でのワ - ラ - 変性は再生しうるが、中枢神経系内のワ - ラ - 変性は再生しない。



アカゲザル錐体路に見られたワ - ラ - 変性像である。大脳皮質運動領を大きく破壊した。
(電子顕微鏡写真)



3) 神経終末のワ - ラ - 変性

・ 軸索の他の部位より早く変性所見が見られ、損傷して数日の内にシナプス終末は変性あるいは接合部位から離開する。食細胞に貪食され消失する。

2 逆行性変性 retrograde degeneration

逆行性変性は軸索が切断されたとき、その細胞体に近い近位側に発現する変性であるが、常に起こるとは限らない。

1. 神経線維の逆行性変性：著明な形態的变化はない。

2. 神経細胞体の逆行性変性：細胞体にある Nissl 小体が細分される虎斑融解 chromatolysis と呼ばれる著明な逆行性変性を起こす事がある。

3. 二次ワ - ラ - 変性 secondary Wallerian degeneration：著しい逆行性変性の為、細胞体が崩壊・死滅し、その結果、その切断部より近位の軸索と髄鞘に2次的に生じたワ - ラ - 変性言う。

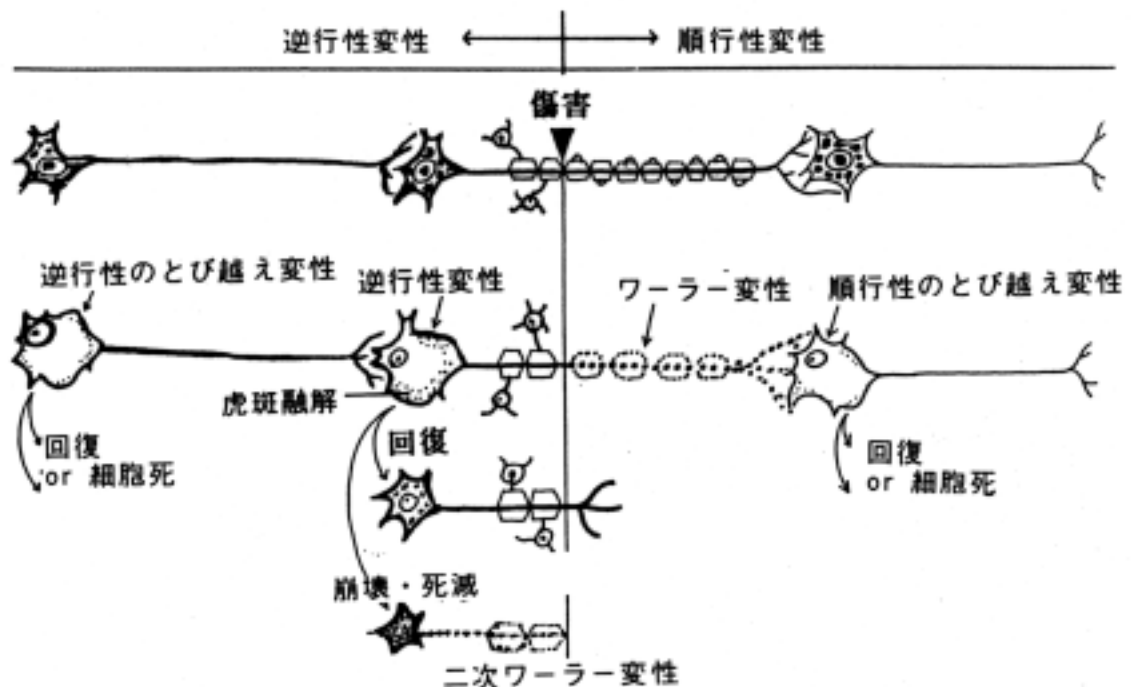
3 とび越え変性：transneuronal degeneration

とび越え変性は損傷を受けたニュー - ロンに接続するニュー - ロンに起こる変性を言う。

1. 順行性のとび越え変性 anterograde transneuronal degeneration：変性したニュー - ロンが投射したニュー - ロンに起こる変性。たとえば、眼球剝出術を受けた人の外側膝状体に変性が生じるような例。

2. 逆行性のとび越え変性 posterograde (retrograde) transneuronal degeneration：変性したニュー - ロンに投射するニュー - ロンに変性が生じる。たとえば、大脳皮質視覚領に障害が生じた時、外側膝状体に変性が生じるような例。

神経変性のまとめの模式図



4 神経細胞死 neuronal apoptosis

中枢神経系が発生し、形態形成していく過程の大きな出来事は神経芽細胞（あるいは幼若ニューロン）が細胞移動を行って、層構造（大脳皮質、小脳皮質、海馬など）や神経核の特定された部位に位置を占めることと、それらのニューロン間に神経回路網が局所的にあるいは長投射系伝導路が形成されることである。その中で重要なことは完成された中枢神経系の構築を作る上で、過剰に産生されたニューロンがその回路網から除外されたとき細胞死（自殺的）apoptosis を起こしたり、過剰の軸索が標的のニューロンに向かって進展し、一部だけ到達し、それ以外は消滅してしまうことである(axonal elimination と呼ばれる現象)。また、脳の虚血によって、酸素不足で死ぬのではなくて(壊死 necrosis と区別される)細胞内の情報伝達系が働いて自ら細胞死に到る現象が知られている。神経系の形態的・機能的発生過程を考える上で細胞死の現象は無視できず、最近の主要な研究テーマになっている。

[] 脳脊髄の髄膜と脳室・脳脊髄液

〔一般目標〕

1. 脳・脊髄を保護する構造を理解し、それに関係する疾患群を分析診断できる能力を涵養する。
2. 脳室系の構造を理解し、その中を満たす脳脊髄液の産生、循環を理解する。

〔行動目標〕

講義実習を通じて次のことができるようになる。

1. 脳脊髄の髄膜及び髄膜間の腔を説明できる。それに関係する疾患の病態を説明できる。
2. 脳室、脈絡叢の特色、および脳脊髄液の産生循環を説明できる。

1 髄膜

脳・脊髄は骨性腔内にあり、更に髄膜によって保護されている(岡嶋 701-703 頁)。

(1) 脳髄膜 meninges encephali

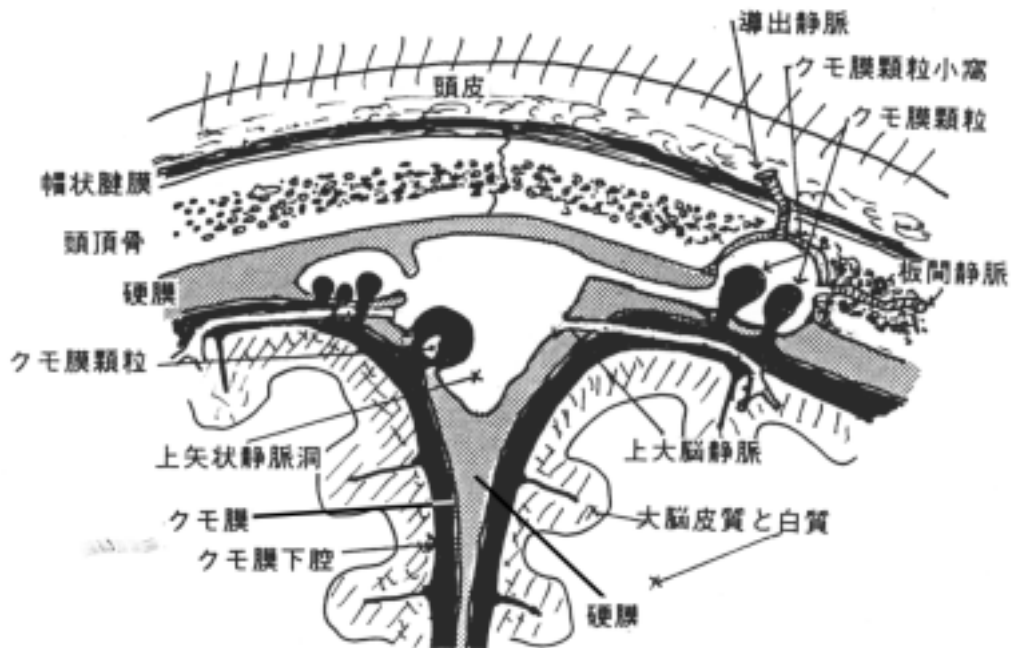
- 1) 脳硬膜 dura mater encephali
- 2) 脳クモ膜 arachnoidea encephali
- 3) 脳軟膜 pia mater encephali

(2) 髄膜の間の空隙

- 1) 硬膜上(外)腔 epidural space : 頭蓋骨と硬膜の間隙。
- 2) 硬膜下腔 subdural space : 硬膜とクモ膜の間隙。
- 3) クモ膜下腔 subarachnoideal space : クモ膜と軟膜の間隙。脳脊髄液がある。クモ膜下腔の特に広い所をクモ膜下槽 subarachnoideal cisterns と言う。クモ膜下槽には次のものがある。
 1. 小脳延髄槽 cerebellomedullary cistern :
後頭下穿刺で脳脊髄液を採取する部位として重要である
 2. 大脳外側窩槽 cistern of lateral cerebral fossa : 大脳外側窩(外側溝のところ)の内側。
 3. 交叉槽 chiasmatic cistern : 視交叉の前方。
 4. 脚間槽 intercrural cistern : 大脳脚の間。
解剖学用語 Paris Nomina Anatomica には記載されていないが、次の槽もある。
 5. 迂回槽 ambiens cistern : 中脳外側面において大大脳静脈槽と脚間槽を結ぶ。
 6. 大大脳静脈槽 cistern of great cerebral vein : 大大脳静脈の周囲。
 7. 脳梁槽 cistern of corpus callosum : 脳梁の周囲。

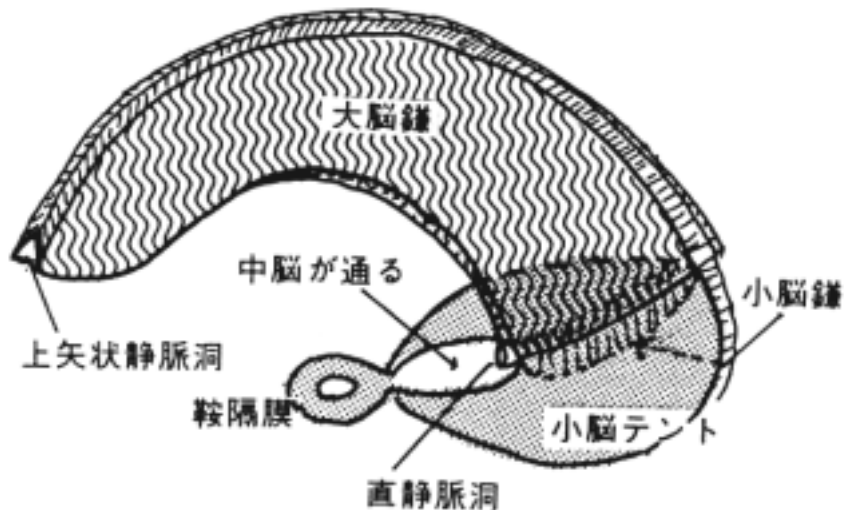
クモ膜顆粒 arachnoideal granulations :

脳脊髄液が硬膜静脈洞 dural sinuses あるいはクモ膜顆粒小窩にあっては板間静脈 diploic vein に流入する所にある粒状の構造物を言う。顆粒内の弁構造が静脈圧と髄液圧の静力学的な圧力差によって開閉して静脈内へ灌流する。



硬膜の特殊な形態として次のものがある(岡嶋 701-702 頁)。

- ・ 大脳鎌 falx cerebri: 左右大脳半球の間の正中位にはまっている。従って、正常の状態では両半球が左右の一方へ変位することはない。
- ・ 小脳テント tentorium cerebelli: 大脳半球と小脳の間(大脳横裂)に入り込んでいる硬膜。
- ・ 小脳鎌 falx cerebelli: 小脳の虫部に入り込む浅いヒダ。
- ・ 鞍隔膜 diaphragma sellae: トルコ鞍の蓋をして、下垂体と視床下部を境する硬膜。
- ・ 硬膜静脈洞 sinus durae matris: 硬膜内葉と外葉の間に形成される静脈。



(3) 脊髄髄膜 meninges spinales(岡嶋 640 頁)

各髄膜は脳髄膜の連続と考えて良い。

1) 脊髄硬膜 dura mater spinalis

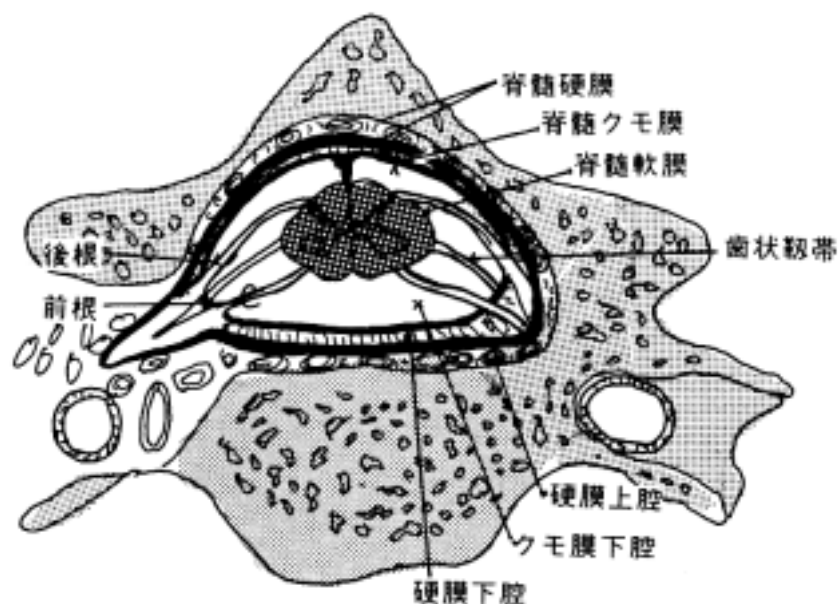
脊髄硬膜系 filum durae matris spinalis : 硬膜の下端にあり、尾骨に付く。

2) 脊髄クモ膜 arachnoidea spinalis

3) 脊髄軟膜 pia mater spinalis

歯状靱帯 denticulate ligament : 軟膜のひだで前根と後根の間であって側壁に付く。脊髄の固定に参与している。20 位ある。脊髄の下端からは終糸 filum terminale となって尾骨に達する。

脊髄の各髄膜間腔の名称は脳のそれと同じであるが、硬膜上(外)腔は脊髄では広く、脂肪組織と静脈叢でうめられている。脳ではほとんど腔隙はない。硬膜上腔へ麻酔液を注入して選択的に脊髄神経を麻酔することが行なわれる(硬膜外麻酔)。又、脊髄の下端は第1腰椎位の高さで終わるから、そこから下のクモ膜下腔は広く、末梢神経系の馬尾 cauda equina が走っているのみなので、脳脊髄液の採取の場として使用される。また、脊髄の疾患が疑われる時、X線造影剤をクモ膜下腔に入れてクモ膜下腔の状態を写し出すことも行われる(myelography と言う)。



2 脳室 ventricle

中枢神経系の発生途上で、神経管の管腔が変形し、脳室(脳にある)と中心管(脊髄にある)を形成する。脳室は脳の各部と関連していて、次の名称がある。

(1) 側脳室 lateral ventricle(岡嶋 686-687 頁) :

左右大脳半球(終脳)にある。側脳室は発育とともに大脳半球が外方に膨張し、各脳葉の発達にともなって複雑な形をとる。従って脳葉に応じて次の四部よりなる。

- 1) 前角 anterior horn : 前頭葉に位置する。
- 2) 中心部 central portion : 頭頂葉に位置する。
- 3) 後角 posterior horn : 後頭葉に位置する。
- 4) 下角 inferior horn : 側頭葉に位置する。底面に海馬が膨隆している。

(2) 第三脳室 third ventricle(岡嶋 671 頁) :

左右の間脳に挟まれて正中にある。

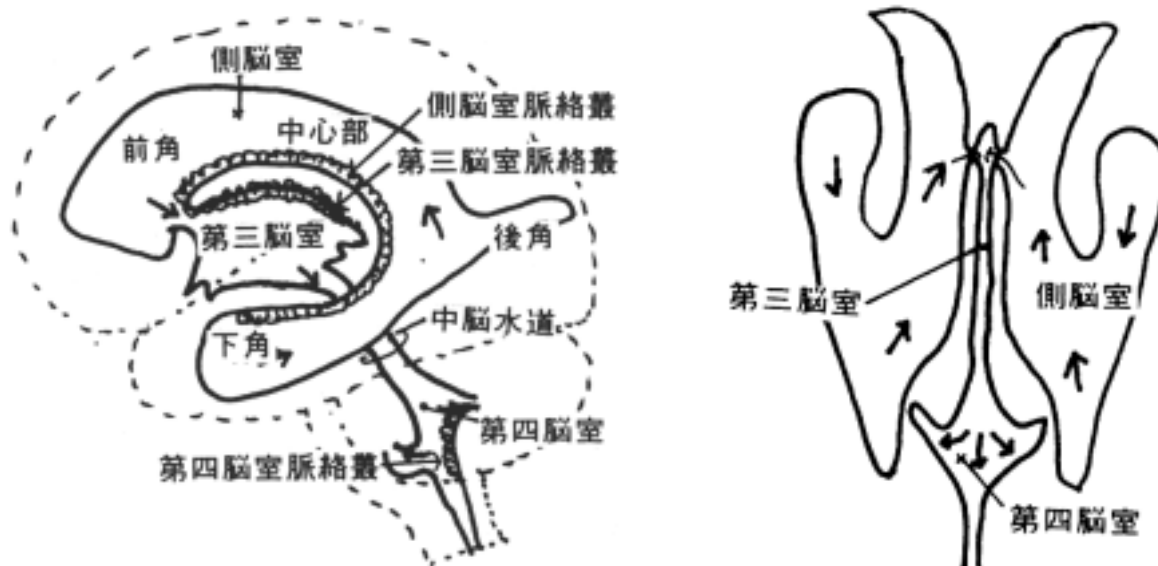
(3)中脳水道 cerebral aqueduct :

中脳の中心灰白質にかこまれる細い管。

(4)第四脳室 fourth ventricle(岡嶋 648 頁) :

橋、延髄の菱形窩が底部をつくり、小脳が天井をつくる。

*脳室の形態をCTスキャン、MRI(以前は脳室に空気を入れる気脳写が使われた)などの方法により調べ、脳腫瘍などの診断に用いることがしばしばあるから、脳室の形態を理解する事は非常に重要である。



3 脈絡叢と脳脊髄液(岡嶋 703-705 頁)

(1)脈絡叢 choroid plexus :

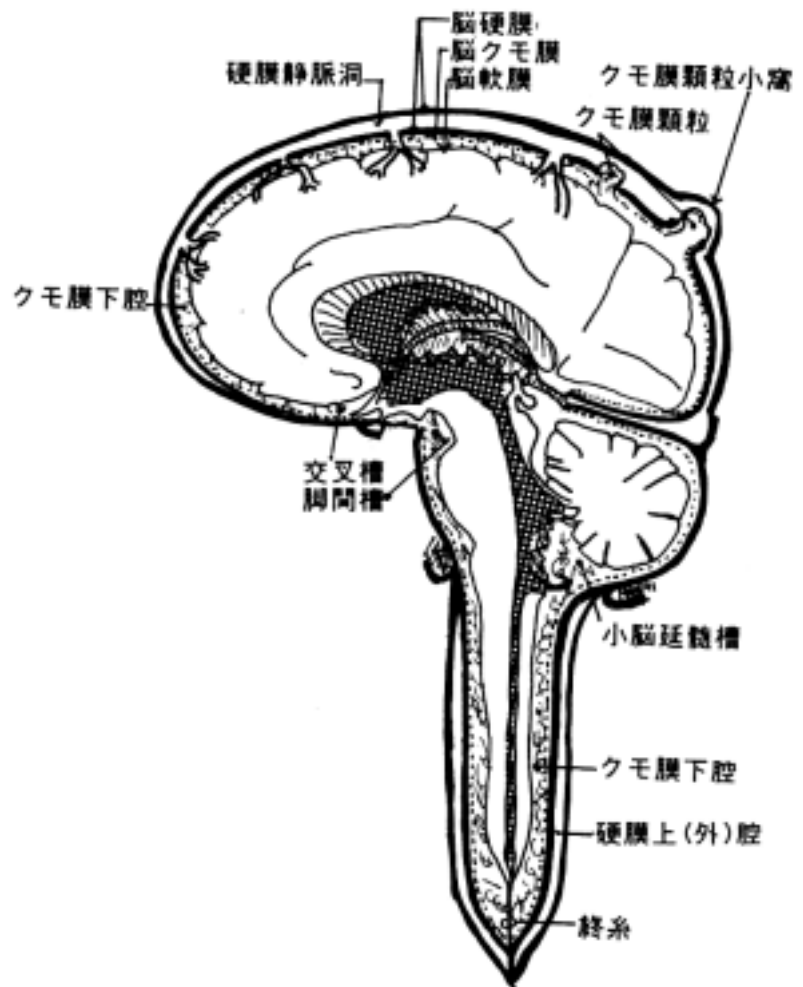
3つの脳室には血管に富む脈絡叢が存在する。

- 1)側脳室脈絡叢 choroid plexus of lateral ventricle
- 2)第三脳室脈絡叢 choroid plexus of third ventricle
- 3)第四脳室脈絡叢 choroid plexus of fourth ventricle

血管に富む脈絡叢は脳の外より脳室内に入り込み、脳脊髄液 cerebrospinal fluid(Liquor)を分泌する。脈絡叢の表面(脳室に面している側)には一層の中樞神経系由来の上皮(上衣層)があり、血管の内皮細胞を包んでいる。

(2)脳脊髄液 :

脳脊髄液は脳室、脊髄の中心管、クモ膜下腔を充たす液体で、総量は成人で 100-150cc 位で、1日 400-500ml 産生される。脳脊髄液は側脳室、第三脳室、第四脳室の脈絡叢で分泌され、第四脳室正中口 median aperture of fourth ventricle(of Magendie)と第四脳室外側口 lateral aperture of fourth ventricle(of Luschka)よりクモ膜下腔へ入る。これが流入するクモ膜下腔は小脳延髄槽に一致する。脳脊髄液はクモ膜顆粒を通過して静脈洞に排出される。したがって、中脳水道等が閉塞すると側脳室と第三脳室で分泌される脳脊髄液が貯留増量し脳室が拡大し、頭蓋内圧亢進症や水頭症 hydrocephalus になる。又、脊髄中心管は盲管である。圧は腰椎穿刺で横臥位で 70-120mm 水柱である。



脳脊髄液の成分(参考資料)

比重	1.003-1.008
細胞数成人	0-5 個/mm ³ (単核球)
幼児	0-20 個/mm ³
総蛋白	10-45mg/dl
(ほとんどがアルブミン)	
グロブリン	0-6mg/dl
尿素窒素	5-10mg/dl
クレアチニン	0.4-2.2mg/dl
残余窒素	12-30mg/dl
尿酸	0.3-1.5mg/dl
ブドウ糖	50-85mg/dl
ナトリウム	144mEq/l
クロ - ル	120-130mEq/l
カルシウム	4-7mg/dl
リン	1.2-2.0mg/dl
マグネシウム	1-3mg/dl
カリウム	2.06-3.86mEq/l
コレステロ - ル	0.06-0.5mg/dl

[] 脳・脊髄の血管系

〔一般目標〕

脳・脊髄の動脈・静脈系を理解し、それに関係する疾患群を分析診断できる能力を涵養する。

〔行動目標〕

講義実習を通じて次のことができるようになる。

1. 内頸動脈と椎骨動脈の頸部と頭蓋内での走行上の特徴を説明できる。
2. 脊髄の動脈の分布上の特徴を説明できる。
3. 脊髄と脊柱の静脈系を説明できる。
4. 大脳動脈輪のできかたとそこから出る主要な動脈を説明できる。
5. 脳の動脈の皮質枝と中心枝を説明できる。
6. 脳の静脈系と硬膜静脈洞、導出静脈、板間静脈を説明できる。

脳脊髄の機能を支えるエネルギー - 代謝系はグルコ - スの好氣的酸化に依存し、これ以外にない。ところが、脳にはグリコ - ゲンやグルコ - スの貯蔵がほとんどないために、豊富な血流によるグルコ - スと酸素の供給が脳の機能維持に必要不可欠である。この事を利用してグルコ - スと拮抗して取込まれてしかも分解されない物質である 2-deoxyglucose を投与して脳がその時点で活発に活動している部位を探し出すことが出来る。

1 脊髄の動脈

脊髄の栄養動脈分布の特徴は、各椎間孔 intervertebral foramen (IVF と略される) から入る脊髄枝 spinal branch が分節状に入り、上下枝を出して吻合し前後脊髄動脈と成ることである。約 30 対、60 本の脊髄枝のうち、24 本位が発達している。

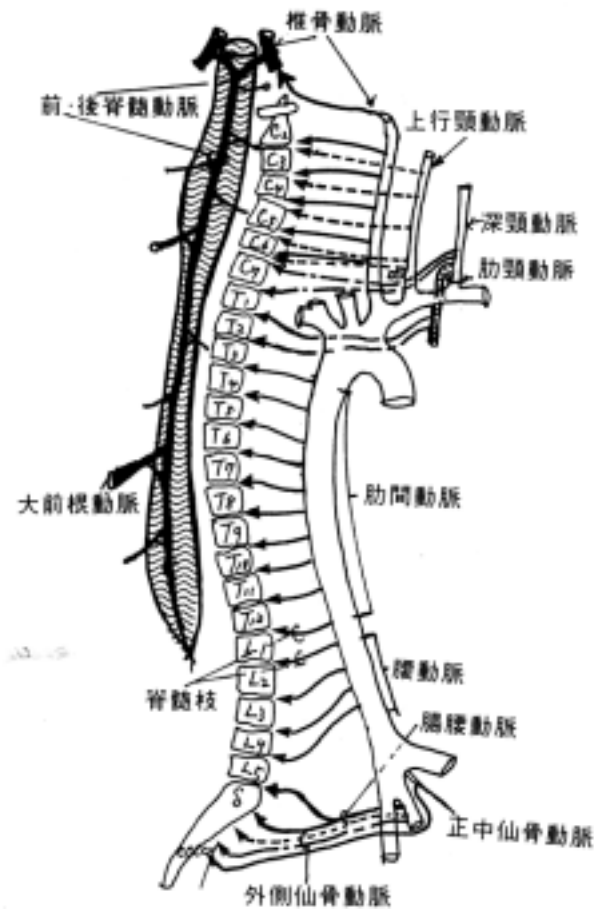
次の動脈から形成される。

(1) 椎骨動脈 vertebral a. (VA) : 第 6 頸椎の横突孔 transverse foramen から入り、上行する。前・後脊髄動脈 (anterior and posterior spinal a.) が成る。しかし、下部は下に述べる脊髄枝の上下吻合枝によって前後脊髄動脈は形成されていく。

(2) 脊髄枝 spinal branches

以下のいわゆる分節動脈 segmental arteries から出て、椎間孔から入る。

- 1) 上行頸動脈 ascending cervical a.
- 2) 深頸動脈 deep cervical a.
- 3) 肋間動脈 posterior intercostal a.
- 4) 腰動脈 lumbar a.
- 5) 腸腰動脈 ileolumbar a.
- 6) 外側仙骨動脈 lateral sacral a.
- 7) 正中仙骨動脈 median sacral a.



2 脊髄枝の分枝の仕方

脊髄枝は椎間孔から入って、以下の枝を出す。

(1) 脊柱管枝

branch of vertebral canal

(2) 硬膜枝 meningeal branches

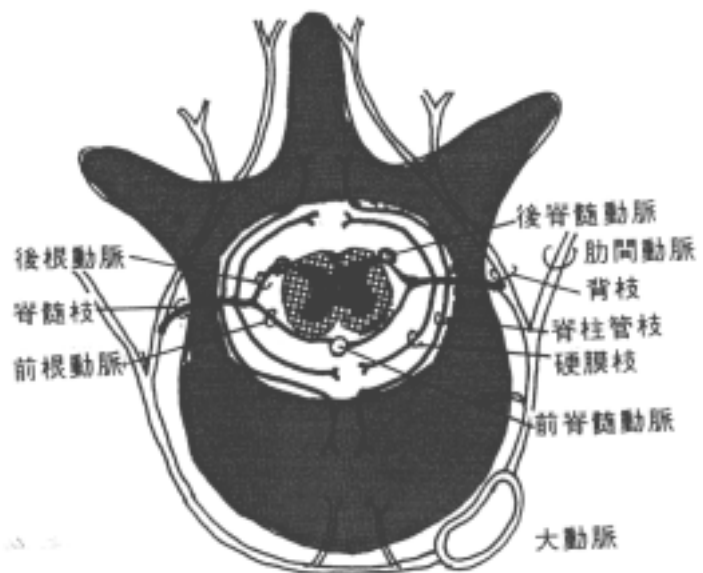
(3) 前根動脈 anterior radicalis a.

(4) 後根動脈 posterior radicalis a.

・前根動脈と後根動脈：

脊髄枝は椎間孔から入り、前根と後根に伴行して脊髄に達する。前根動脈は頸髄レベルで出る頻度が高く、後根動脈は胸椎レベルで出る頻度が高い。しかし、第9胸椎から第3腰髄のレベルで大前根動脈

A. radicalis magna (artery of Adamkiewicz) という良く発達した脊髄枝が特に左側に発達して出ている。上に述べたように各髄節の動脈は吻合して前正中裂に位置する前脊髄動脈と後外側溝に位置する後脊髄動脈が構成される。腹部の手術で大前根動脈を出す分節動脈を損うと術後に運動マヒなどの脊髄損傷の後遺症が出る。

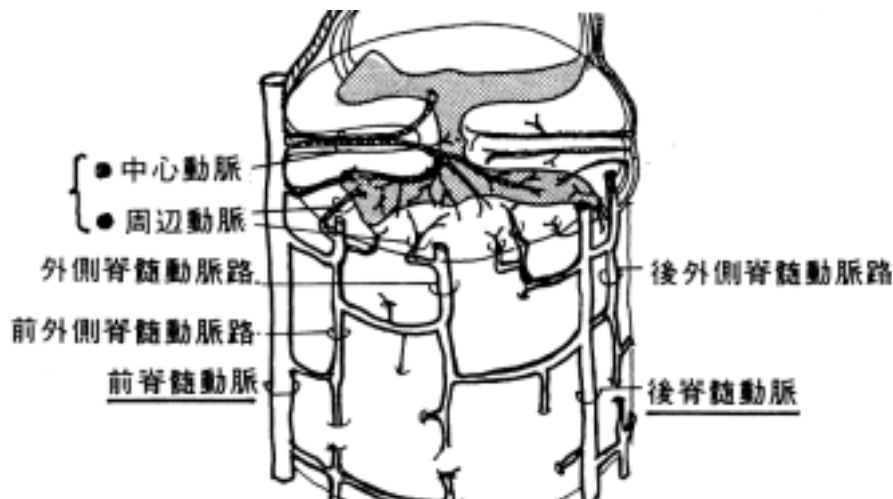


(5)前および後脊髄動脈 anterior and posterior spinal a.

縦走する動脈として前及び後脊髄動脈が挙げられるが、その他に縦走する動脈吻合が脊髄を取り巻くように形成され(下図参照) 周辺から細い動脈が脊髄内に進入する。前脊髄動脈が大きい支配領域を占める。

1)中心動脈 central a. : 前脊髄動脈から出て(一髄節 6.3 本平均)、前正中裂から脊髄内に入る。

2)周辺動脈 peripheral a. : 脊髄周囲の吻合枝から脊髄内へ進入する。



3 脊髄と脊柱の静脈

(1)前脊髄静脈 anterior spinal vein

後外側脊髄静脈 posterolateral spinal vein

後脊髄静脈 posterior spinal vein

(2)前根静脈 anterior radicalis vein

後根静脈 posterior radicalis vein : 動脈に伴行した後、椎骨内静脈叢に入る。

(3)内椎骨静脈叢 internal vertebral venous plexus

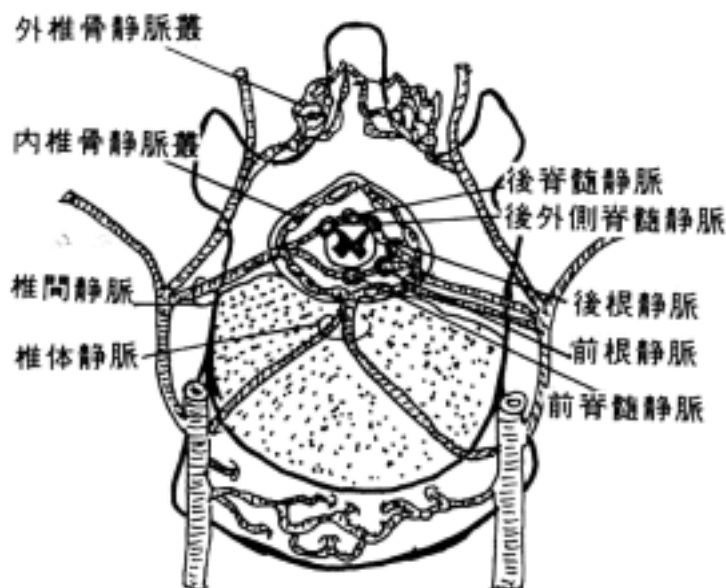
硬膜内葉と外葉の間(硬膜外腔)に存在する。大孔を通過して脳底静脈叢 basilar venous plexus に連絡する。したがって、この静脈叢は仙骨のレベルから頭蓋腔まで体幹全長にわたってつながっているから下大静脈の側副路になりうる。また、骨盤内の静脈叢と連絡するから、骨盤内の腫瘍(例えば前立腺癌)が静脈叢を通過して脊柱管内へ転移することはしばしば見られる。

(4)椎間静脈 intervertebral vein

(5)椎体静脈 basivertebral vein

(6)外椎骨静脈叢 external vertebral venous vein

を経由して、体後壁の分節静脈(肋間静脈など)に注ぐ。



4 脳の動脈

内頸動脈 internal carotid a.と椎骨動脈 vertebral a.の二本によってのみ支配される。脳の血管系の障害(脳出血、脳硬塞、動静脈吻合など)は重篤な神経症状呈するから、臨床医学上重要である。また、生体では脳血管造影法 cerebral angiography で詳細に検討できるが、最近では MRI の画像から脳内の血管成分だけ抽出して血管像を無侵襲かつ3次元的に捉えることができる。これらの方法は脳脊髄疾患の診断上重要である。

(1)内頸動脈:

走行部位によってつぎのように区分できる。

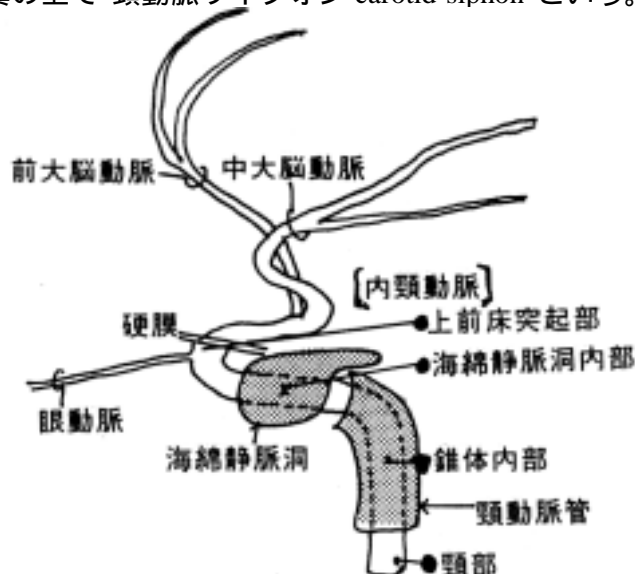
1)頸部 cervical segment: 枝をださない

2)錐体内部 intrapetrousal segment: 頸動脈管内を走る。

3)海綿静脈洞内部: intracavernous segment: 海綿静脈洞内を内側壁に沿って平行に走る。第、 、 脳神経と関係が深い。ここに損傷が起ると頸動脈・海綿静脈洞瘻 carotid-cavernous fistula(CCF)が生じる。

4)上前床突起部 supraclinoid segment: 海綿静脈洞から出てから(ヒトによっては海綿静脈洞内から)眼動脈 ophthalmic a.を出す。前床突起の内側を通り、上後方の分枝するまで走る。

* 3) + 4)をX線写真の上で"頸動脈サイフォン carotid siphon"という。

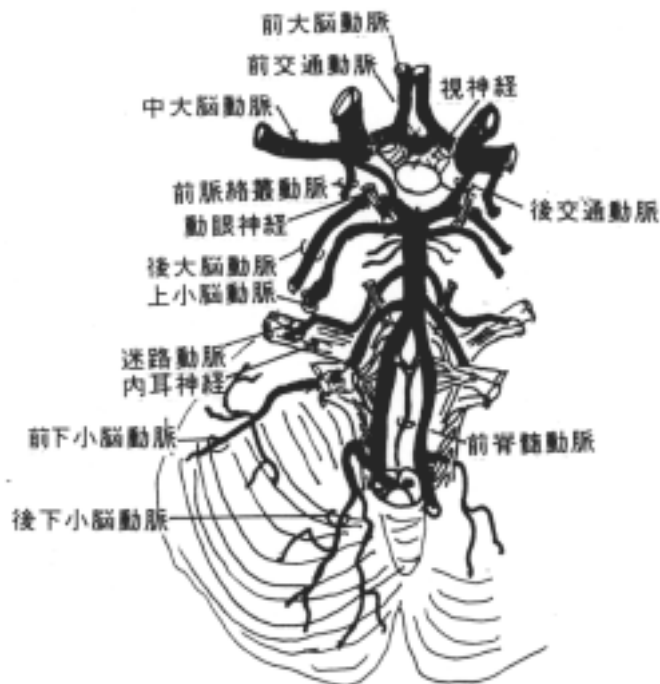

(2)大脳動脈輪(ウィリス)cerebral arterial circle of Willis

大脳動脈輪とは内頸動脈と脳底動脈(左・右椎骨動脈が吻合して形成される)が符合して形成される動脈輪である。内頸動脈の枝としての前大脳動脈、中大脳動脈が分枝し、脳底動脈(椎骨動脈から形成される)の終枝として後大脳動脈がでる。左・右の前大脳動脈が前交通動脈 anterior communicating a.によってつながり、後交通動脈 posterior communicating a.によって中大脳動脈と後大脳動脈がつながって血管輪となる。吻合によって側副循環が形成されるとも考えられるが、臨床的に見て、一側の閉塞による循環障害を完全には代償しない。

大脳半球の動脈は大脳動脈輪から脳の表面を走って脳の各部位へ分布する皮質枝 cortical branches と大脳動脈輪から脳底部を貫いて脳の中心に入り込む中心枝 central branches に分ける。大脳動脈輪の疾患として有名なのは動脈瘤で、これが破裂するとクモ膜下出血を起こす。

大脳動脈輪(ウィリス)



1)中心枝 central branches：間脳、大脳基底核、内包に分布する。これに4群を分けるが、さらに前・後脈絡叢動脈が加わる。

1.前内側中心枝 anteromedial group：前大脳動脈、前交通動脈から出る。

2.後内側中心枝 posteromedial group：後大脳動脈の内後交通動脈より内側から出る(視床穿通動脈 thalamoperforating a.が含まれる)。

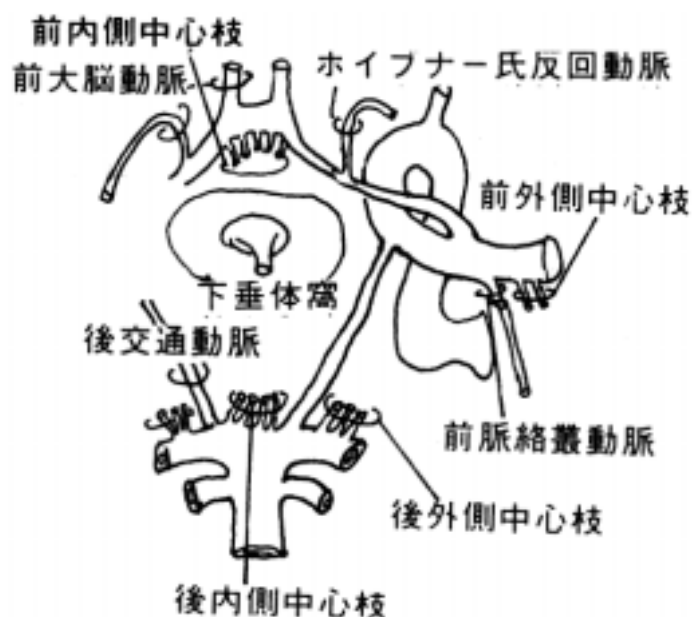
3.後外側中心枝 posterolateral group：後大脳動脈の外側部から出る(視床膝状体動脈 thalamo-geniculate a.が含まれる)。

4.前外側中心枝 anterolateral group：中大脳動脈から出て、線条体枝、レンズ核線条体動脈 lenticulostriate artery あるいは Charcot 氏脳出血動脈などと呼ばれる外側枝(外側線条体動脈 lateral striate arteries)と前大脳動脈から出る内側線条体動脈(ホイブナ - 氏反回動脈 recurrent a. of Heubner)とがある。

5.前脈絡叢動脈 anterior choroidal a.：

内頸動脈よりわかれ、後走り、側頭葉前端の内側面に達し、側脳室下角に達する。側脳室脈絡叢、海馬、淡蒼球、内包後脚に分布する。

6.後脈絡叢動脈 posterior choroidal arteries：後大脳動脈よりわかるが、これに内側枝と外側枝がある。内側枝は松果体にむかい、第三脳室脈絡叢、視床に分布する。外側枝は側脳室下角にはいり、ここで前脈絡叢動脈と吻合する。

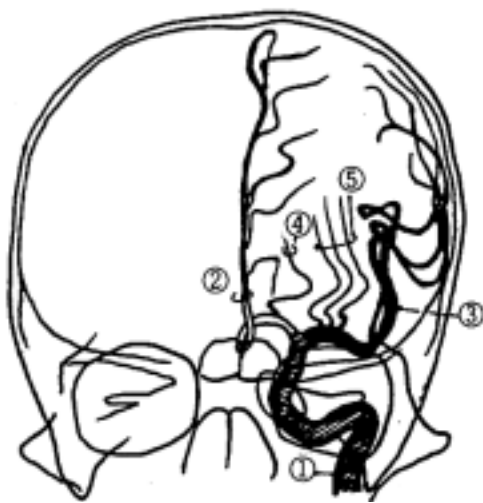

2)皮質枝 cortical branches

1.前大脳動脈 anterior cerebral a.(ACA)：眼窩回、直回、嗅球、嗅索、前頭・頭頂葉の内側面と外側面辺縁部を支配する。主分枝として脳梁周囲動脈 pericallosal a.(図中 A)、脳梁辺縁動脈 callosomarginal a.(図中 B)がある。動脈造影像上、図の様な枝が同定されるがそのパターンは変異が多い。

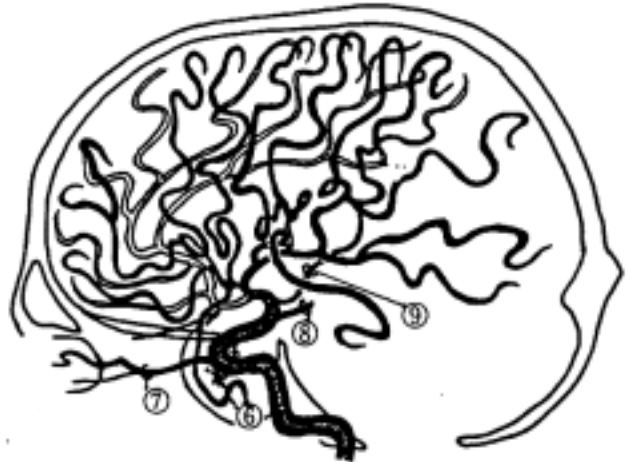2.中大脳動脈 middle cerebral a.(MCA)：大脳半球外側面に分布する。眼窩回(外側部)、下・中前頭回、中心前回と中心後回(大半)、上・下頭頂小葉、上・中側頭回、外側後頭回を支配し、動脈造影像上、図の枝が同定される。

3.後大脳動脈 posterior cerebral a.(PCA)：下側頭回、後頭葉、上頭頂小葉を支配し、動脈造影像上、図の様な枝がある。



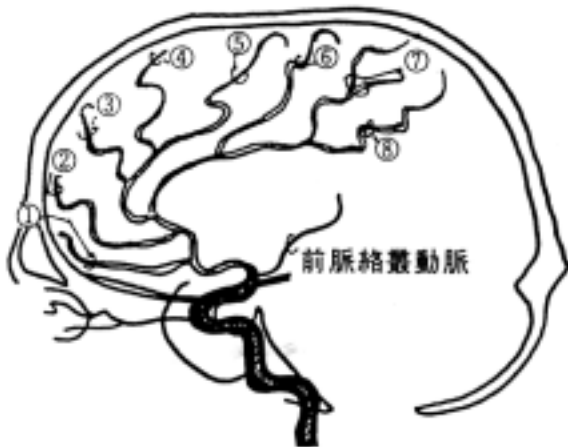
内頸動脈撮影正面像

内頸動脈 前大脳動脈 中大脳動脈
内頸動脈海綿静脈洞部(サイホン部)



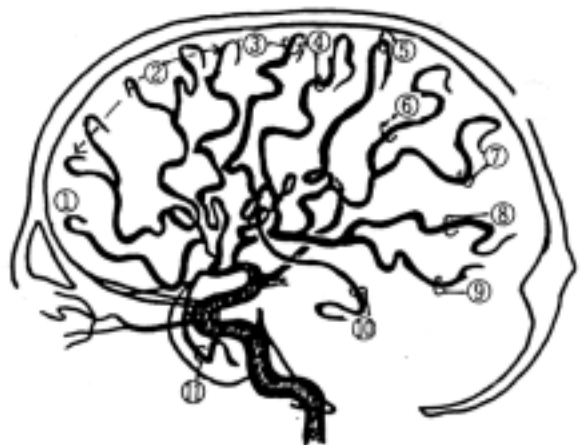内頸動脈撮影側面像

ホイプナー反回動脈 レンズ核線条体動脈
眼動脈 後交通動脈 前脈絡叢動脈



前大脳動脈側面像

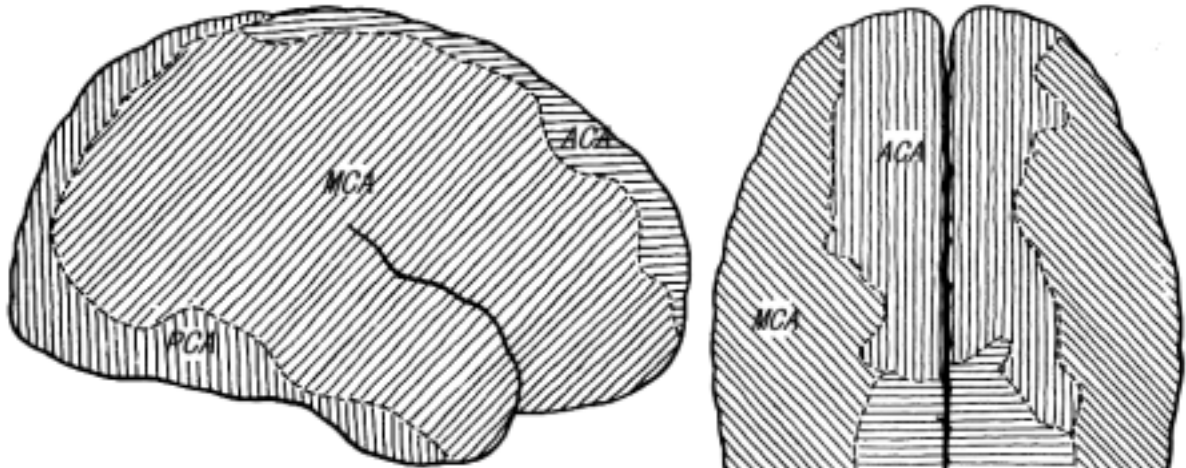
眼窩前頭動脈 前頭極動脈
前内側前頭動脈 中内側前頭動脈
後内側前頭動脈 旁中心小葉動脈
上内側頭頂動脈 下内側頭頂動脈



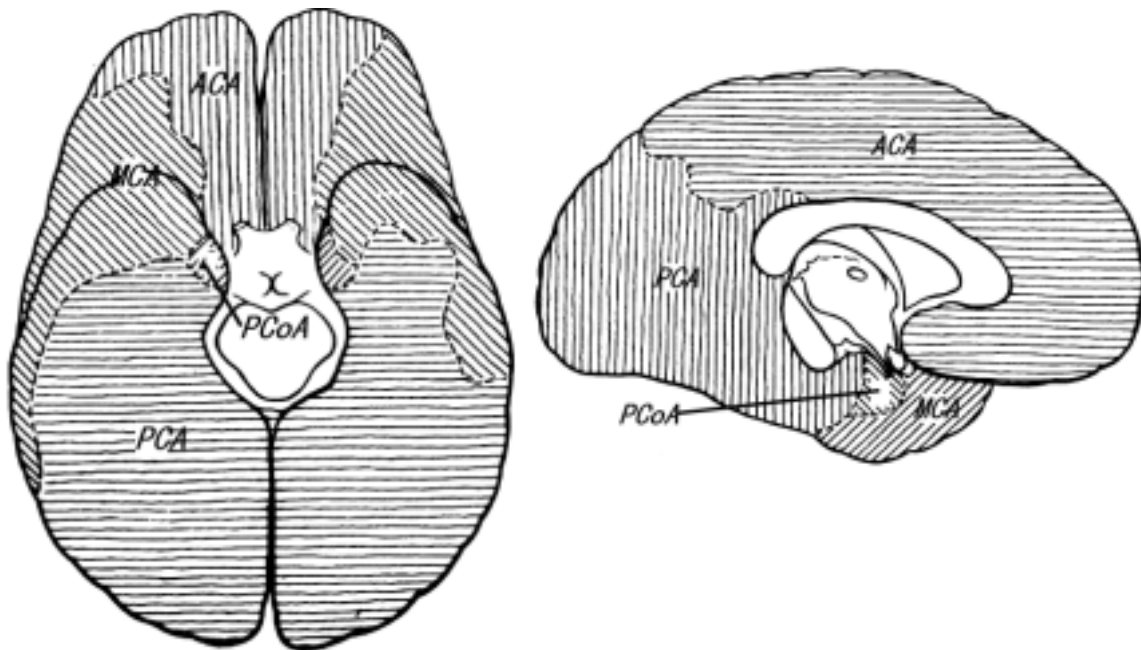
中大脳動脈側面像

眼窩前頭動脈 前前頭動脈
中心前溝動脈 中心後溝動脈
前頭頂動脈 後頭頂動脈
角回動脈 側頭後頭動脈 後側頭動脈
中側頭動脈 前側頭動脈

大脳動脈の支配領域



ACA：前大脳動脈
MCA：中大脳動脈
PCA：後大脳動脈
PCoA：後交通動脈



(3) 脳底動脈 basilar a. と椎骨動脈 vertebral a.

脳幹への動脈は両側の椎骨動脈から来る。延髄の下面で左右合流し脳底動脈になる。

1) 後下小脳動脈 posterior inferior cerebellar a. (PICA) :

椎骨動脈の枝で、小脳半球尾部、小脳虫部、小脳核、第四脳室脈絡叢へ行く。延髄の背外側部を栄養するからこれが閉塞するとワレンベルグ症候群になる。

2) 前下小脳動脈 anterior inferior cerebellar a. (AICA) :

脳底動脈の最初の枝で、小脳皮質の前下面、小脳白質、小脳核の一部を養っている。小さな側枝は脳幹部を栄養する。

3)迷路動脈 labyrinth a. :
内耳に入りる。

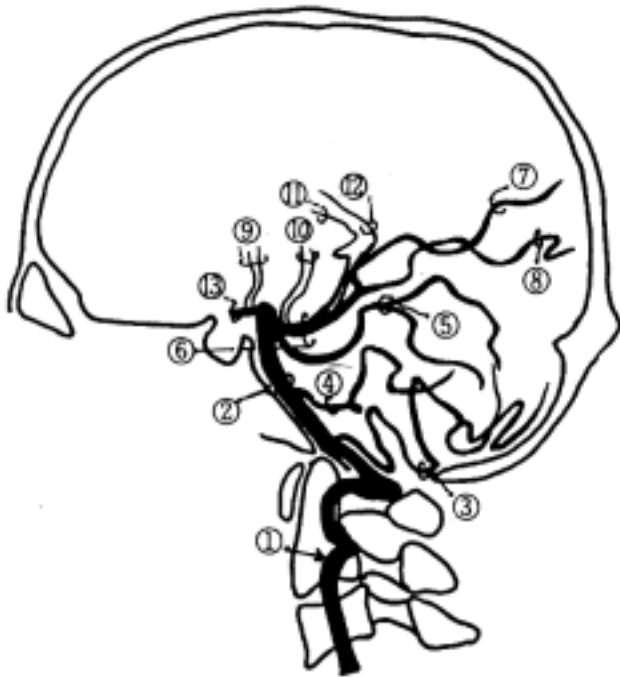
4)上小脳動脈 superior cerebellar a.(SCA) :

脳底動脈が左右の後大脳動脈になる直前にでる。小脳の背面、小脳核の一部、橋の吻側、上小脳脚、下丘を栄養する。

5)その他

椎骨動脈撮影正面像

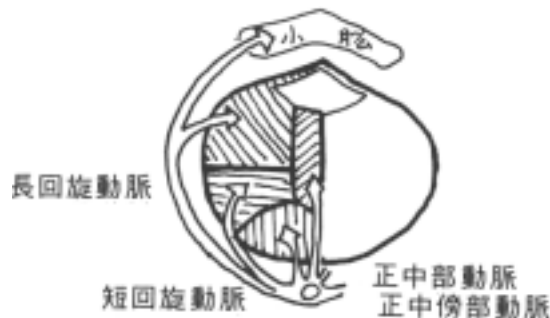椎骨動脈撮影側面像



椎骨動脈	脳底動脈	頭頂後頭動脈	視床膝状体動脈
後下小脳動脈	前下小脳動脈	烏距溝動脈	内側後脈絡叢動脈
上小脳動脈	後大脳動脈	前視床穿通動脈	外側後脈絡叢動脈
			後交通動脈

(4)脳幹の血管の分布の仕方

脳幹を栄養する動脈は周囲より中心に向かって進入する。その進入部位は正中領域、内側領域、外側領域、背側領域に分けられる。正中部の支配は椎骨動脈からの前脊髄動脈と橋の部位での脳底動脈がある。そこから外背方に、後下小脳動脈、前下小脳動脈、橋枝、上小脳動脈などが、脳幹を短くあるいは背側部まで長い距離を回旋する動脈があり、そこから脳幹の中心に向かって動脈が進入し栄養する。

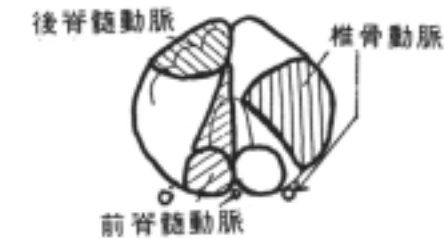


1) 延髄下部

正中領域：前脊髄動脈

外側領域：椎骨動脈

背側領域：後下小脳動脈



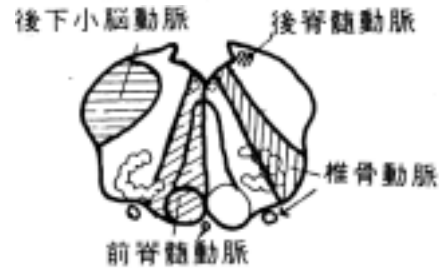2) 延髄上部

正中領域：前脊髄動脈

内側領域：椎骨動脈

外側領域：後下小脳動脈

背側領域：後脊髄動脈



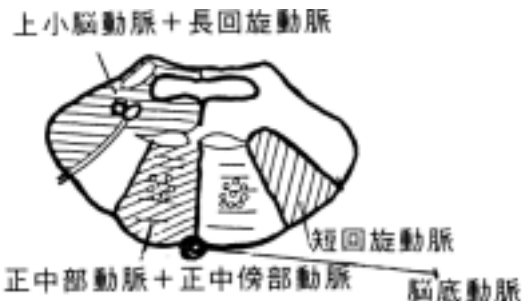3) 橋

正中領域：脳底動脈

内側領域：短回旋動脈 (脳底動脈)

外側領域：長回旋動脈 (脳底動脈)

上小脳動脈



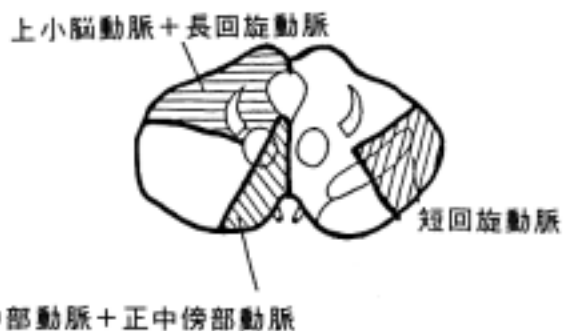
4) 中脳

正中領域：後大脳動脈、後交通動脈

外側領域：短回旋動脈

(後大脳動脈、上小脳動脈)

背側領域：長回旋動脈 (後大脳動脈)



5 大脳の静脈

大脳の静脈は

・ 表在大脳静脈 superficial cerebral veins (表在静脈系)

・ 深部大脳静脈 deep cerebral veins (深部静脈系)

に分けられる。全て硬膜静脈洞 dural sinus へ橋静脈 bridging veins を介して流入する。

(1) 表在大脳静脈: 外大脳静脈 external cerebral vein とも言い、上矢状静脈洞を中心に硬膜静脈洞に流入する。脳表面から静脈洞に入るまでを bridging vein という。3大静脈群としてつぎのものが挙げられる。

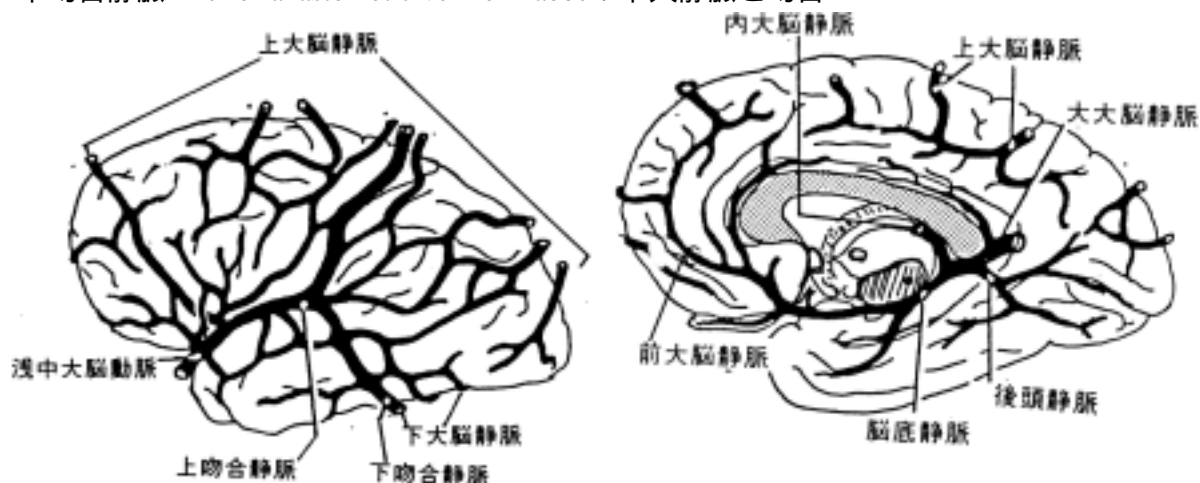
1) 上大脳静脈 superior cerebral veins : 半球外面と内面に分布し(6-15本あり)、上矢状静脈洞、横静脈洞、内面の一部は下矢状静脈洞に流入する。

2) 下大脳静脈 inferior cerebral veins : 半球下面と側面腹側部に分布し、頭蓋底部の硬膜静脈

洞に流入する(前方は海綿静脈洞、尾方は横静脈洞などに)。

3)浅中大脳静脈 superficial middle cerebral veins：外側溝表面に沿って走り、半球外側面に分布する。海綿静脈洞へ流入する。この静脈と他の静脈とを互に吻合する静脈として次の発達した静脈がある。

- ・上吻合静脈 superior anastomotic vein of Trolard：上大脳静脈と吻合
- ・下吻合静脈 inferior anastomotic vein of Labbe：下大静脈と吻合



(2)深部大脳静脈：

大脳の深部および大脳半球下面の静脈系、脈絡叢の静脈からなり、最終的には大大脳静脈に集り、直静脈洞に入る。

1)大大脳静脈 great cerebral vein of Galen：

内大脳静脈、脳底静脈、後頭静脈、上下小脳静脈を集める。

2)内大脳静脈 internal cerebral veins：第三脳室脈絡叢中を走る。

1.視床線条体静脈 thalamostriate vein(分界条静脈)

2.脈絡叢静脈 choroidal vein

3.透明中隔静脈 septal vein

などが流入する。

3)脳底静脈 basal vein of Rosenthal：前頭葉の内面に起こる。

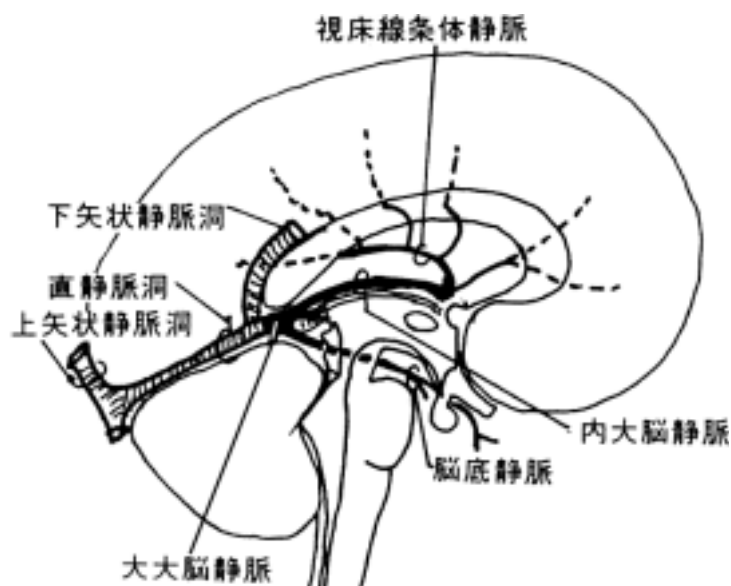
1.前大脳静脈 anterior cerebral veins：前大脳動脈に伴行する。前頭葉の眼窩面や脳梁、帯状回の吻側に分布する。

2.深中大脳静脈 deep middle cerebral veins：外側溝の深部を走る。

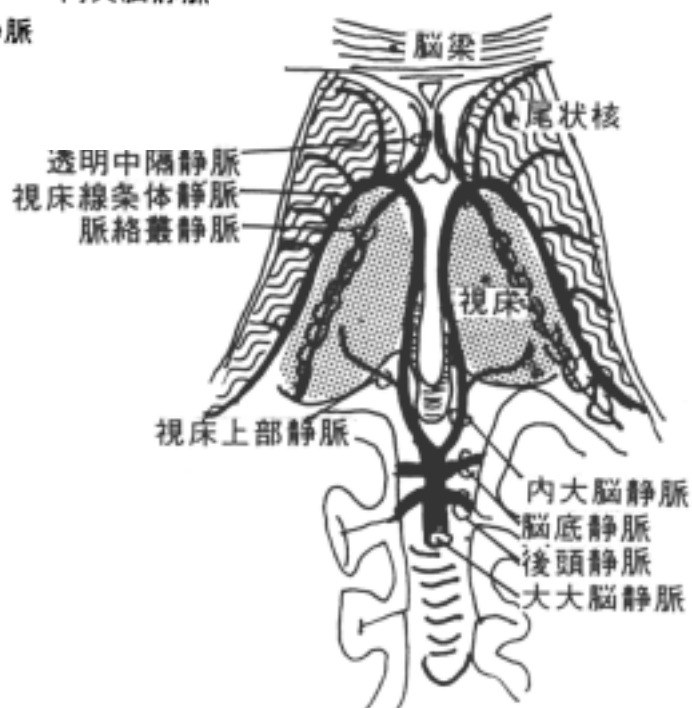
3.線条体静脈 striate veins

などが流入する。

4)後頭静脈 occipital vein



深部大脳静脈



6 小脳の静脈

- (1) 上小脳静脈 superior cerebellar veins : 前方は直静脈洞、後方にはに注ぐ。
- (2) 下小脳静脈 inferior cerebellar veins : 内大脳静脈、横静脈洞、上錐体静脈洞、S 状静脈洞、後頭静脈洞に注ぐ。

7 脳幹の静脈

背側は小脳の静脈に注ぐ。腹側は吻側は前部の大脳の静脈系に入り、尾側は延髄の静脈系に入る。脳底静脈叢に入る。

8 硬膜に分布する動脈

- 1) 前頭蓋窩 : 前篩骨動脈 anterior ethmoidal a. の枝である前硬膜動脈 anterior meningeal a. が鼻腔に入る前に硬膜へ行く。
- 2) 中頭蓋窩 : 顎動脈の枝である中硬膜動脈 middle meningeal a. が棘孔よりはいる。副硬膜枝が中硬膜動脈から枝分れして卵円孔から入る。
- 3) 後頭蓋窩 : 上行咽頭動脈 ascending pharyngeal a. の枝の後硬膜動脈 posterior meningeal a. は頸静脈孔から硬膜へ分布する。

後頭動脈 occipital a.の枝である硬膜枝 meningeal branch は乳突孔からはいる。
椎骨動脈から来る硬膜枝 meningeal branch は大 [後頭] 孔よりはいる。

9 脳硬膜静脈洞(岡嶋 419-421 頁)

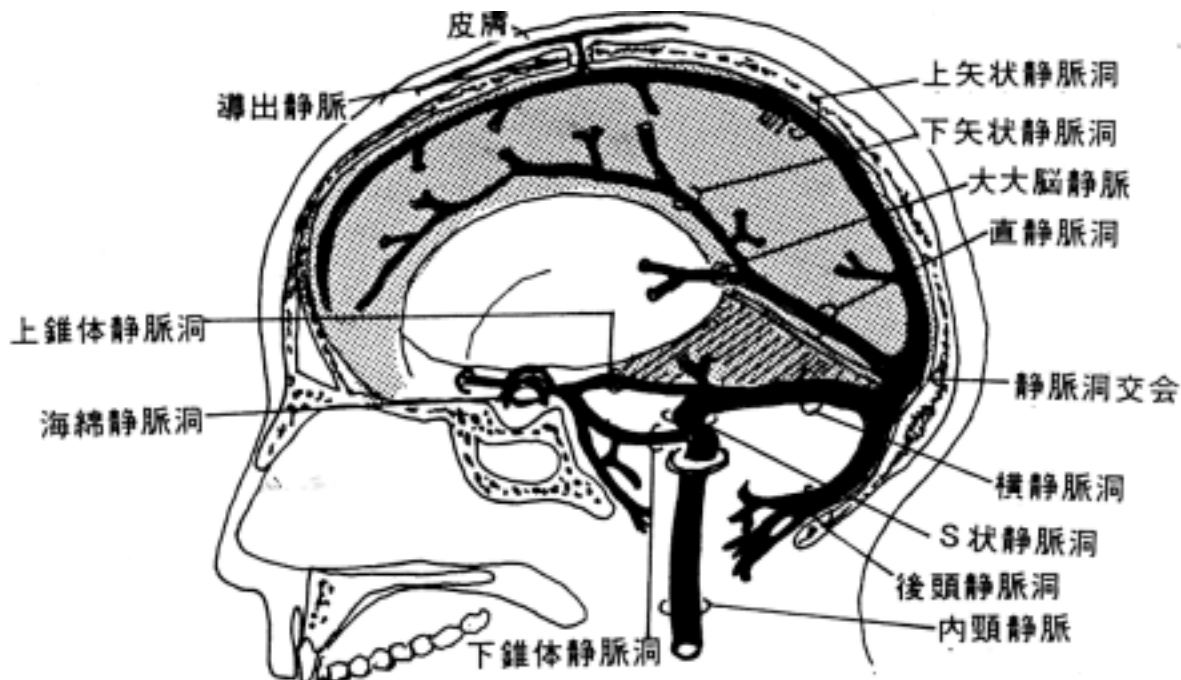
脳の静脈は全て硬膜静脈洞に流入し、内頸静脈、導出静脈を通して頭蓋内を出る。

- 1) 上矢状静脈洞 superior sagittal sinus : 大脳鎌と矢状縫合の間にある。新生児では皮膚より触れ、採血するところになる。
- 2) 下矢状静脈洞 inferior sagittal sinus : 大脳鎌の下縁にある。
- 3) 直静脈洞 rectal sinus : 小脳テントと大脳鎌の結合部にある。
- 4) 横静脈洞 transverse sinus : 静脈洞交会から始まり、後頭骨の横洞溝を走り、S 状静脈洞に続く。
- 5) 下錐体静脈洞 inferior petrosal sinus : 側頭骨錐体下縁を走る。
- 6) 上錐体静脈洞 superior petrosal sinus : 側頭骨錐体上縁に沿って走る。
- 7) 海綿静脈洞 cavernous sinus : 蝶形骨体上部左右にあり、内頸動脈や脳神経の一部が貫く。
- 8) S 状静脈洞 sigmoid sinus : 内頸静脈に続く。
- 9) 静脈洞交会 confluence of sinuses : 上矢状静脈洞、直静脈洞、後頭静脈洞が合流する。

10 導出静脈 emissary veins(岡嶋 422 頁)。

静脈洞から内頸静脈に注いで頭蓋外へ血液はでるが、その他に頭蓋外へでる道として導出静脈がある。主な導出静脈は以下にあげる。

- 1) 頭頂導出静脈 parietal emissary vein : 頭頂孔を通る。
- 2) 乳突導出静脈 mastoid emissary vein : 乳突孔を通る。
- 3) 顎導出静脈 condylar emissary vein : 顎管を通る。



[] 大脳半球（終脳）

〔一般目標〕

- 1．大脳皮質の構造と機能的局在を理解する。
- 2．大脳核の構造と機能を理解する。

〔行動目標〕

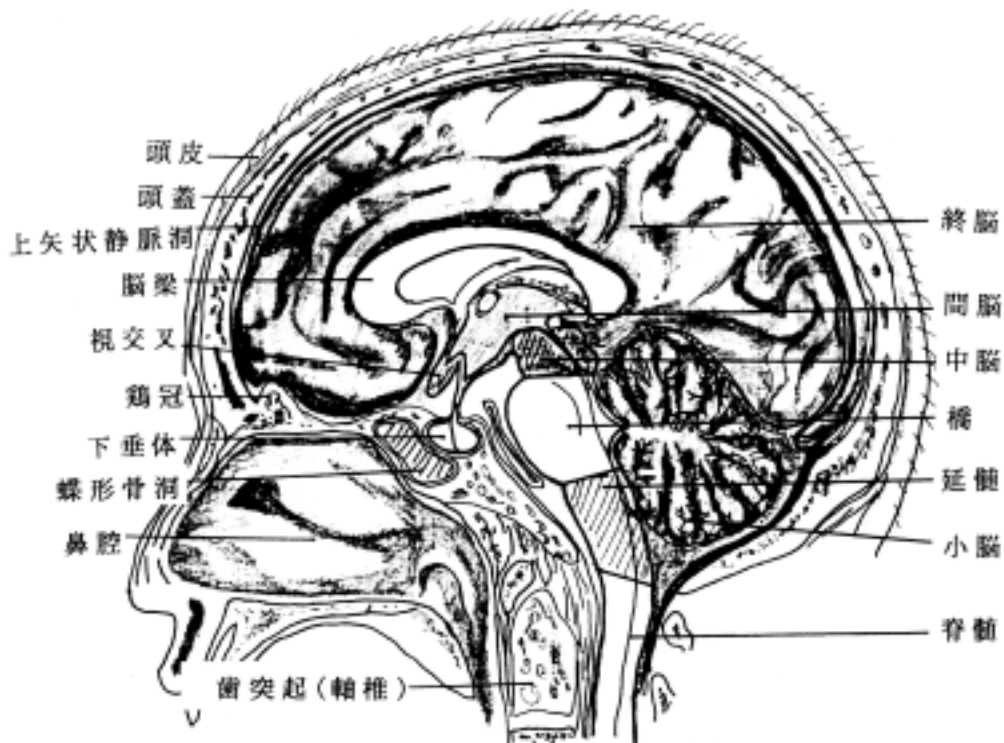
- 1．大脳皮質の神経細胞構築や髄構築を説明できる。
 - 2．大脳皮質の機能的局在とその線維連絡の概略を説明できる。
 - 3．脳の区分と名称および各部の位置関係・主たる機能を説明できる。
 - 4．大脳核の区分、機能、線維連絡を説明できる。
 - 5．大脳核の障害による症状を説明できる。
- CTスキャン像、MRI像、X線脳血管像が大まかに理解できる。
(但し、脊髓の肉眼解剖の実習は解剖学実習で行なう。)

脳は次の区分からなる

- (1)終脳 telencephalon, cerebral hemisphere
- (2)間脳 diencephalon, between brain
- (3)中脳 mesencephalon, midbrain
- (4)橋 pons
- (5)延髄 medulla oblongata
- (6)小脳 cerebellum

即ち、脳は前方より、終脳(大脳半球) - 間脳 - 中脳 - 橋 - 延髄と連続し、橋の背側に小脳が付着している事になる。そして延髄が脊髓に連続する。

又、脳のうちで中脳、橋、延髄を脳幹 brain stem と呼ぶことがある。間脳を含める人もいるが脊髓に類似した神経核と脳神経を出す下位脳と考えると間脳を含めない方がよい。終脳から説明を加える。



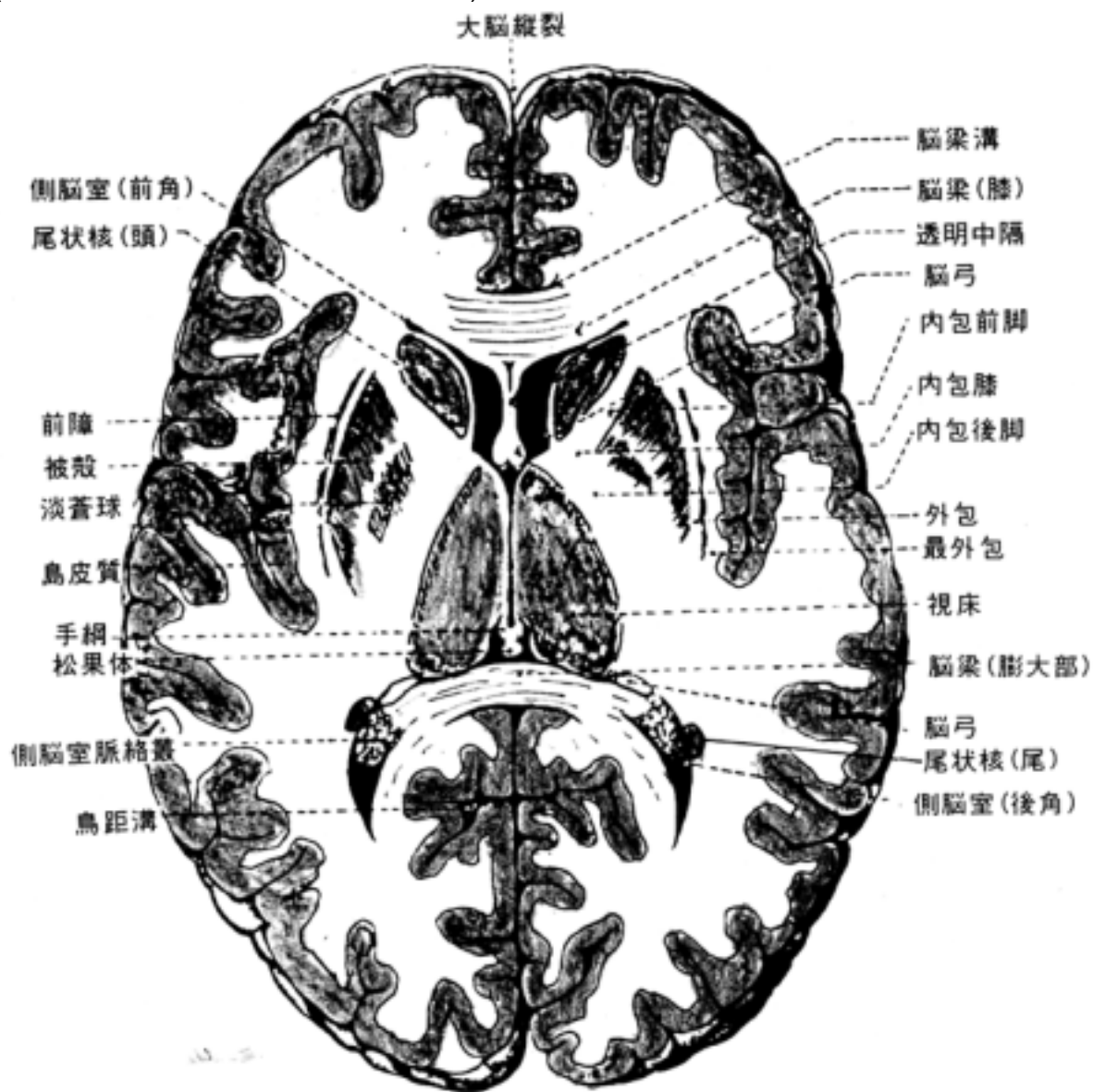
1 終脳 telencephalon (= 大脳半球 hemispherium cerebri) の概観(岡嶋 673 頁) :
 大脳縦裂 fissura longitudinalis cerebri によって左右の半球に分けられ、大脳横裂 fissura transversa cerebri によって終脳と小脳が分けられる。終脳は次の3部からなる。

- ・ 外套 pallium
- ・ 嗅脳 rhinencephalon
- ・ 大脳核 cerebral nuclei

2 外套

脳の表層部を占める。次の2部からなる。

- ・ 大脳皮質 cerebral cortex = 灰白質 gray matter
 - ・ 大脳髄質 cerebral medulla = 白質 white matter
- (外套と皮質を同義に使用する人もいる)



(1) 大脳皮質の外観

1) 脳葉 lobus

大脳半球はおおまかに次のような脳葉に分ける。

1. 前頭葉 frontal lobe :

中心溝より前部で、先端部を前頭極 *polus frontalis* と言う。ヒトでは他の脳葉に比べて発達しているのが特徴である。

2. 頭頂葉 parietal lobe :

中心溝と頭頂後頭溝の間を言う。

3. 後頭葉 occipital lobe :

頭頂後頭溝より後部で、後端部を後頭極 *polus occipitalis* と言う。

4. 側頭葉 temporal lobe :

外側溝より下部で、先端部を側頭極 *polus temporalis* と言う。

5. 島 insula :

外側溝の深部(岡嶋 683 頁)にある皮質を言う。

6. 嗅脳 rhisencephalon :

嗅球、嗅索など。

各葉の境界となる溝は脳葉間溝と言ひ、外側溝, 中心溝, 頭頂後頭溝は比較的わかりよい。しかし、後頭葉, 頭頂葉, 側頭葉の合する部分は人により決め方がまちまちである。1つの基準として後頭極より約 4 cm 前方にある後頭前切痕 *preoccipital notch* と頭頂後頭溝を結ぶ線を中心と、外側溝終止部を結んで境界としている。

島は前頭葉, 頭頂葉, 側頭葉のそれぞれ一部に覆われ(これを弁蓋 *operculum* と言う), したがって外側溝をそっと押し分けるとその深部にみることが出来る。

2) 回 gyri(*gyrus*) と溝 sulci(*sulcus*)

大脳半球 *cerebral hemisphere* の表面には多くの溝 *sulcus* とその間に形成される回 *gyrus*(回 *convolution*) が存在する。

参考：脳表面の回と溝の同定の仕方：

脳の回と溝の同定は難しいところがあるが以下の手順で行うと比較的容易に同定できる。脳実習の参考までに記載しておく。

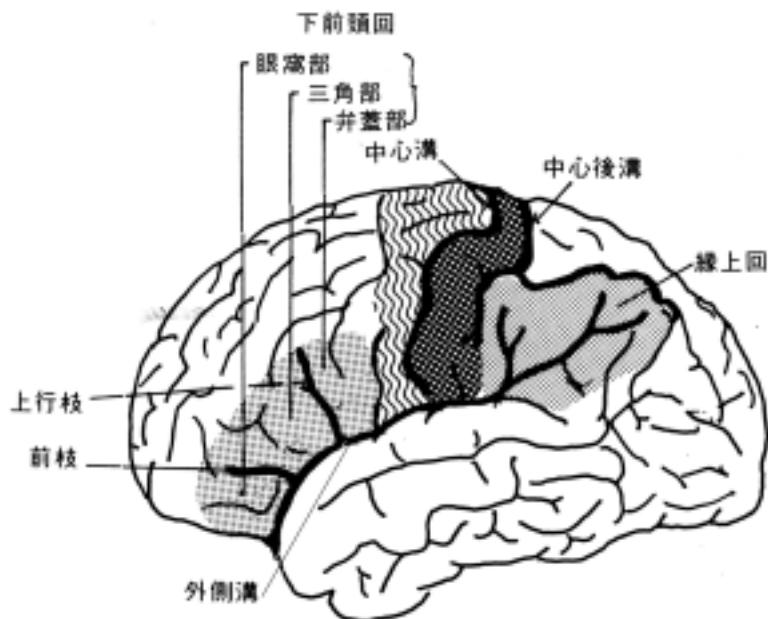
[観察の手順]

クモ膜を血管とともに必要に応じて取り除き、溝を明瞭にする。この時大きい血管の走る位置を覚えておく。大脳半球の回と溝の形態は極めて多種多様で、個々の脳について殆ど異なると考えてよい。しかし、基本構造は保たれているので、以下の順序に従って同定すると容易である。

(1) 外側溝を同定する(岡嶋 674-675 頁) :

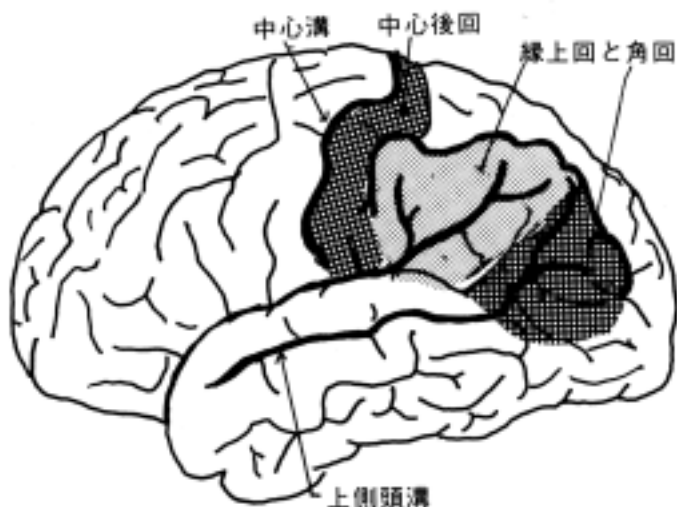
外側溝 *lateral sulcus*(of *Sylvius*)は大脳半球の外表面にあるもっとも顕著な溝で容易に同定出来る。更に外側溝から前頭葉側へ2本の溝の分岐がある。前枝と上行枝と言う。又、外側溝を開いて(こわさぬよう)、中大脳動脈 *middle cerebral artery* が島の表面を走っているのを見る。島の表面には[島]長回と[島]短回、[島]輪状回がある。外側溝の前枝と言う溝の前部は下前頭回 *inferior frontal gyrus* の眼窩部 *pars orbitalis*, 前枝と上行枝の間の回は三角部 *pars triangularis*, 上行枝の後部は弁蓋部 *pars opercularis* と言う。この弁蓋部は Broca 氏運動性言語中枢に相当する位置である。弁蓋部の直後部の回が中心前回である。従って、その直後部の溝は中心溝になる。外側溝の後端は後枝と言う。それをとりかこむように存在するのが縁上

回 supramarginal gyrus である。Wernicke 氏感覚性言語中枢に相当する。これは頭頂葉に属する。



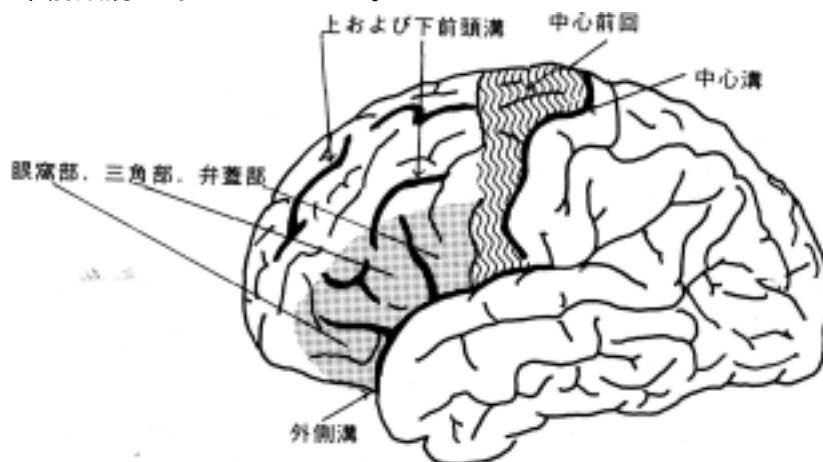
(2)中心溝を同定する(岡嶋 674、680 頁)：

側頭葉外側面に外側溝とほぼ平行に走る上側頭溝 superior temporal sulcus がある。この溝の上端を囲むように角回 angular gyrus が存在する。縁上回と角回は合わせて下頭頂小葉 inferior parietal lobule といい、この2つの回の上にある溝を頭頂間溝 interparietal sulcus とよんでいる。従って、頭頂間溝より上部の回を上頭頂小葉 superior parietal lobule と言う。縁上回の前部境界の溝は中心後溝 postcentral sulcus といい、その直前部の回は中心後回 postcentral gyrus と呼ばれる。この回は皮質知覚領である。中心後回の直前の溝が中心溝 central sulcus(of Rolando)で、よく発達しており、大脳半球上端より外側溝近くに達する。中心溝の前部は中心前回 precentral gyrus といい、皮質運動領である。中心前回は中心前溝によって前方を限界されている。中心前回のすぐ前下部に先にのべた弁蓋部 pars opercularis が位置する事から外側溝の同定からも中心溝を決める事が出来る。以上の2つのやり方で中心溝を同定することが出来る。



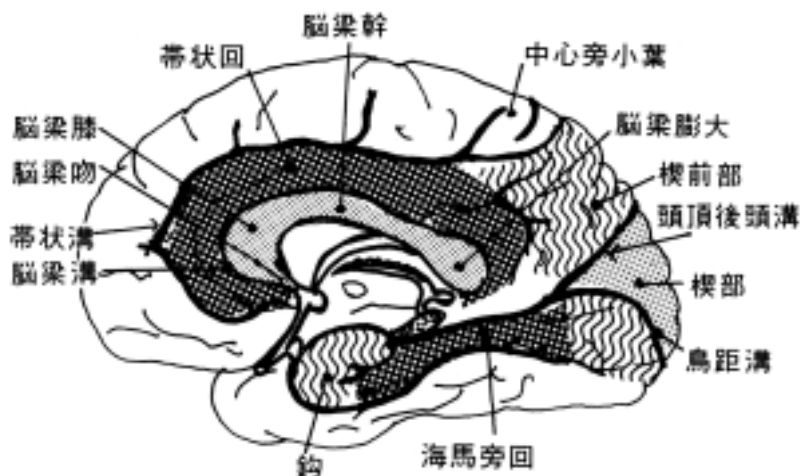
(3)前頭葉の溝と回を同定する(岡嶋 675-676 頁) :

中心前溝付近より、前方へ向けて縦走する溝があり、上より上前頭溝 superior frontal sulcus , 下前頭溝 inferior frontal sulcus と言う。下前頭溝は先にのべた下前頭回(眼窩部, 三角部, 弁蓋部)の上界を作る溝である。上前頭溝は大脳縦裂に沿って走るが前方に至るにしたいがい、これに近づく。この溝より上部を上前頭回 superior frontal sulcus といい、内面では帯状溝上部まで含まれる。上および下前頭溝の間を中前頭回 middle frontal gyrus と言う。その中の溝を中前頭溝と呼ぶことがある。



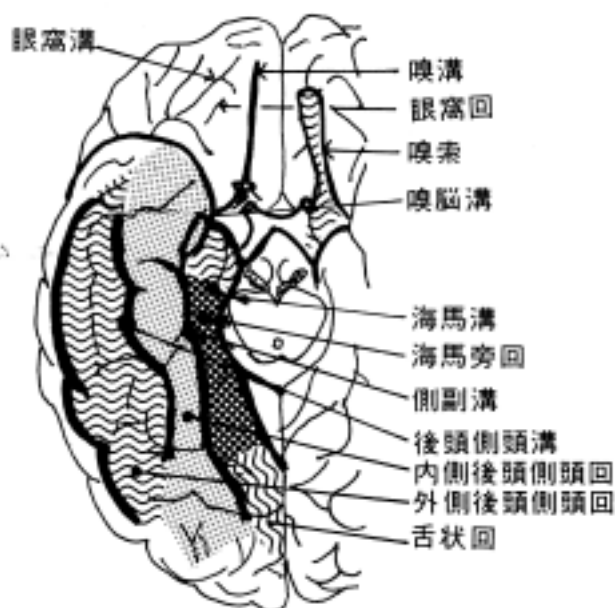
(4)内側面に見られるものを同定する(岡嶋 680-684 頁) :

脳梁 corpus callosum を確認する。脳梁は前方より脳梁吻 rostrum of corpus callosum , 脳梁膝 genu , 脳梁幹 trunk , 脳梁膨大 splenium から構成される。脳梁と大脳皮質との間の溝が脳梁溝 sulcus of corpus callosum である。脳梁溝にそって、脳梁膝の下方から後方に走る帯状溝 cinguli sulcus がある。帯状溝は脳梁膨大のやや前方で後上方に向い、中心溝の上端の後方に終わる。脳梁溝と帯状溝の間を帯状回 cinguli gyrus と言う。帯状溝が大脳半球上端に終わるが、その直前部を中心旁小葉 paracentral lobule といい、中心前回に属する。中心旁小葉の直後部で、頭頂後頭溝 parietooccipital sulcus 前部までの回を楔前部 precuneus と言う。楔前部を下から境する溝が頭頂下溝 subparietal sulcus である。頭頂後頭溝を再確認し、この溝と鋭角をもって、交叉し、後頭極へ向かってほぼ水平に走る鳥距溝 calcarine sulcus を観察する。鳥距溝と頭頂後頭溝の間の三角部を楔部 cuneus といい、鳥距溝をはさむ回を有線領 striate area と呼ぶことがある。ここが皮質視覚領である。



(5)側頭葉と後頭葉の下面の溝、回を同定する(岡嶋 676-680 頁) :

側頭葉の最内側の溝を海馬溝 hippocampal sulcus といい、後方は脳梁溝に続く。この溝の外側にこれと平行に走る側副溝 collateral sulcus がある。側副溝の前端部にある浅い溝が嗅脳溝 rhinal sulcus である。海馬溝と側副溝の間の回を海馬旁回 parahippocampal gyrus と言う。海馬旁回の前端は後外方にまがるがこれを鉤 uncus と言う。海馬旁回の後方の続きで鳥距溝と側副溝の間を舌状回 lingual gyrus と言う。海馬溝を押し開くと歯状回 dentate gyrus が見える。側副溝の外側には後頭側頭溝 occipitotemporal sulcus があり、側副溝と後頭側頭溝の間を内側後頭側頭回 medial occipitotemporal gyrus と言う。後頭側頭溝の外側の回は外側後頭側頭回 lateral occipitotemporal gyrus である。上に述べた上側頭溝と後頭側頭溝の間に下側頭溝が縦走するが不規則な溝である。側頭葉の外側溝内に見られる溝と回は横側頭溝 transverse temporal sulci と同名回で Heschl 氏回の名があり、皮質聴覚領である。



前頭葉下面は眼窩面で、嗅球 olfactory bulb , 嗅索 olfactory tract が見られる。嗅索がおさまっているところを嗅溝 olfactory sulcus といい、嗅溝の内側の回を直回 rectal gyrus と言う。嗅溝の外側にあるのは眼窩溝 orbital sulcus と眼窩回 orbital gyrus である。

脳弓回 fornicate gyrus :

帯状溝前頭下部、頭頂下溝、鳥距溝前端部、側副溝などでかこまれた回をいう。すなわち帯状回、帯状回峡 isthmus of cinguli gyrus(鳥距溝と海馬溝の間)、海馬旁回からなる。

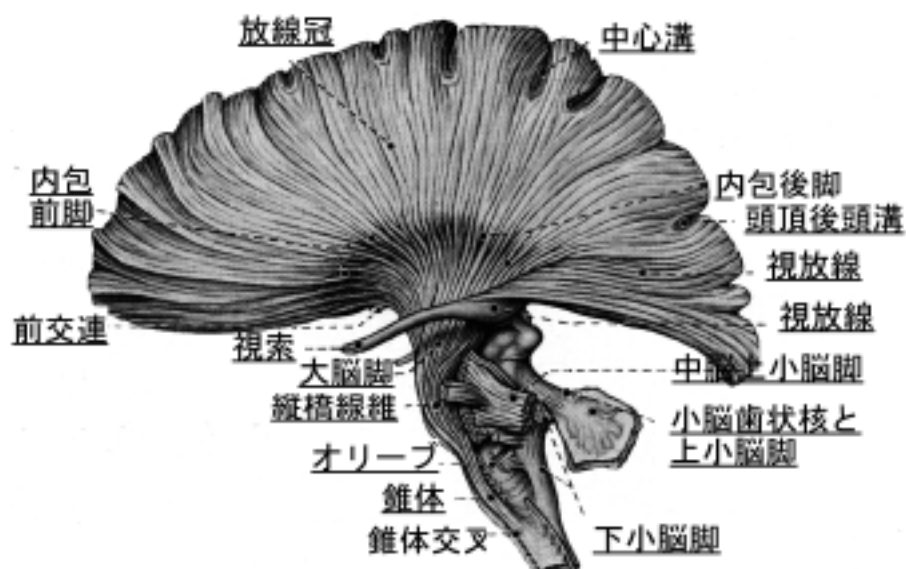
2) 大脳髓質(白質)の構成

大脳髓質は神経線維よりなる。有髄神経線維が主体をなすので肉眼的に白く見える。

- ・ 投射線維 projection fibers：上下行する長い神経線維群を言う。
- ・ 交連線維 commissural fibers：左右半球を連絡する神経線維を言う。
- ・ 連合線維 association fibers：同側半球内を連絡する神経線維を言う。

1. 投射線維 projection fibers：主たる線維は以下のものである。

- ・ 放線冠 corona radiata：髓質の神経線維が内包を中心に皮質に方向に扇の様に広がっている所。扇のかなめの部位が内包にあたる。
- ・ 視放線 optic radiation：外側膝状体から有線領に向う視覚路の神経線維束。
- ・ 聴放線 acoustic radiation：内側膝状体から横側頭回に向う聴覚路の神経線維束。
- ・ 内包 internal capsule：終脳と間脳以下の部位とを結ぶ神経線維が通る部位で中脳の大脳脚に続く。
- ・ 外包 external capsule：前障 claustrum とレンズ核の間の白質の薄板。
- ・ 最外包 extreme capsule：前障の外側部の白質の薄板



2. 交連線維 commissural fibers：主たるものは次のものである。

- ・ 脳梁 corpus callosum (岡嶋 684 頁)：左右大脳半球を広く結ぶ白質束。脳梁吻，脳梁膝，脳梁幹，脳梁膨大から構成される。
- ・ 前交連 anterior commissure：脳梁吻の下部にある白質束。左右の嗅脳系あるいは海馬旁回などを結ぶ交連線維束である。

3. 連合線維 association fibers：主たるものは次に挙げる。

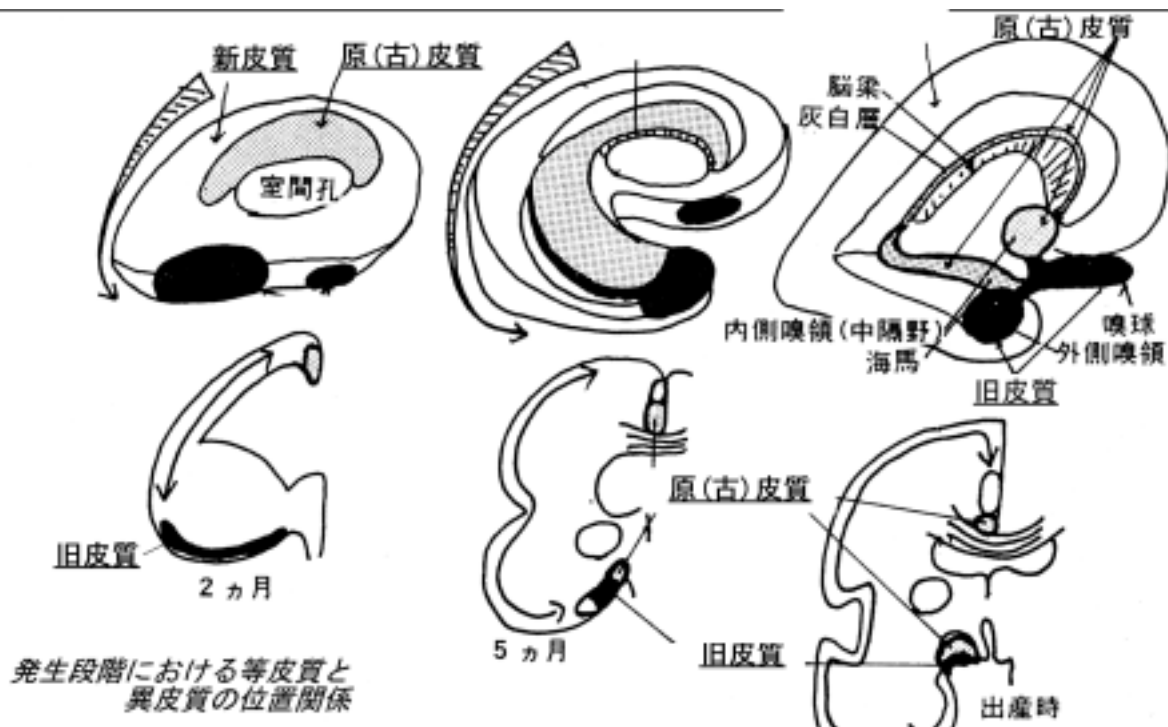
- ・ 弓状線維 arcuate fibers：近隣の回の間を連絡する。
- ・ 鈎状束 uncinata fascicle
- ・ 上縦束 superior longitudinal fascicle
- ・ 下縦束 inferior longitudinal fascicle など。

これらの神経線維束を肉眼的に観察研究することを伝導路学 hodology という。脳に凍結・解凍の操作を2、3回繰返した後ヘラの様なもので鈍的に皮質を剥離することで線維の方向を明確に出す事が出来る。しかし、肉眼的な伝導路の方向が分かるだけで正確な神経回路は証明できない。

3 大脳皮質の細胞構築と髄構築

大脳皮質は神経細胞構築の上から下記の2皮質に区分される。

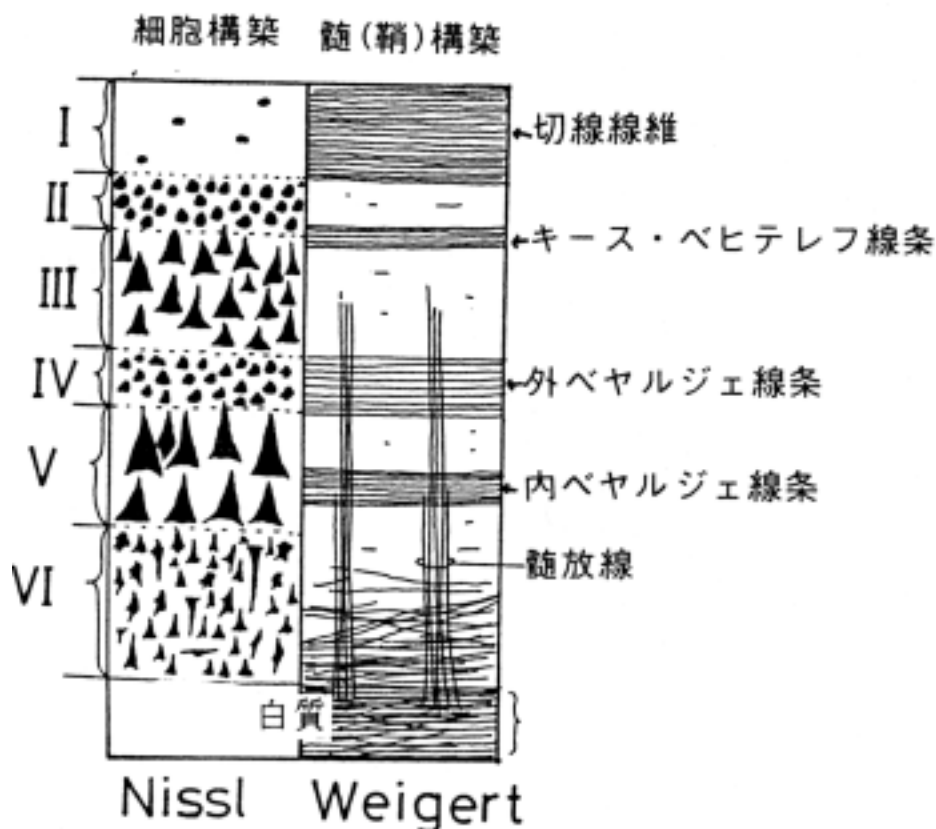
- ・等皮質 isocortex : 6層構造を作る。新皮質 neocortex とも呼ばれる。
- ・異皮質 allocortex : 6層構造をとらない。旧皮質 paleocortex と原(古)皮質 archicortex とも呼ばれる。この2つの境界部の皮質を中間皮質 mesocortex という事がある。



(1)新皮質の細胞構築 cytoarchitecture : 次の6層から成る。

- 第 層 : 分子層 molecular layer (lamina zonalis)
- 第 層 : 外顆粒層 external granular layer
- 第 層 : 外錐体層 external pyramidal layer
- 第 層 : 内顆粒層 internal granular layer
- 第 層 : 内錐体層 internal pyramidal layer
- 第 層 : 多形細胞層 multiform layer

この層構造は平面的な6層が積み重なってできているのではなく、6層からなる柱構造(コラム構造)が単位となって水平的に配列して、全体として6層の大脳皮質を作っている。その柱の中では、投射ニューロンは投射先によって位置する層が異なり、また、入力を受ける層も求心線維を出している神経核の種類によって異なる。例えば、皮質運動領(第4野)において、第1層からのみ皮質脊髄路が投射されるが、視床へは主として第3層から投射される。また、視床からの入力線維は第3層に終わるが、対側からの皮質交連線維は第4、5層に終わる。このように階層的な神経回路網の形成が特徴的になっている。



(2)プロ - ドマン領域区分 areas of Brodmann : 大脳皮質の 6 層構造は部位によって相違がある。プロ - ドマンは皮質の層構造から大脳皮質を約 50 に区分した。主な領域の番号は記憶する必要がある。層の発達程度から無顆粒型皮質 agranular cortex (Brodmann4 野) や顆粒型皮質 granular cortex (Brodmann17 野) などの呼称がある。

(3)髄(鞘)構築 myeloarchitecture :

新皮質には次のような有髄神経線維束の分布を見る事が出来る。

- 1.髄放線 medullary rays : 髄質より皮質内へ表面に垂直に放散して分布する線維群。
- 2.内および外ベヤルジェ線条 internal and external band of Baillarger:前者は第 5 層、後者は第 4 層にあって、水平方向に走る。

ビクダジ - ル線条 stripes of Vicq d'Azyr : ジエンナリ線条 line of Gennari とも言い、有線領(鳥距溝をはさむ視覚領)の外ベヤルジェ線条は良く発達していて、肉眼でも灰白質内の白い線として見る事ができ、特にこのように呼ぶことがある。

- 3.キ - ス・ベヒテレフ線条 Kaes-Bechterew's stria : 第 2 層と第 3 層の境界を作る線維群で、脳梁から来る交連線維と視床の非特殊核群からの線維であろうと考えられている。

- 4.切線線維 tangential fibers : 皮質最表層を水平に走る密な線維群。

4 . 古皮質 paleocortex

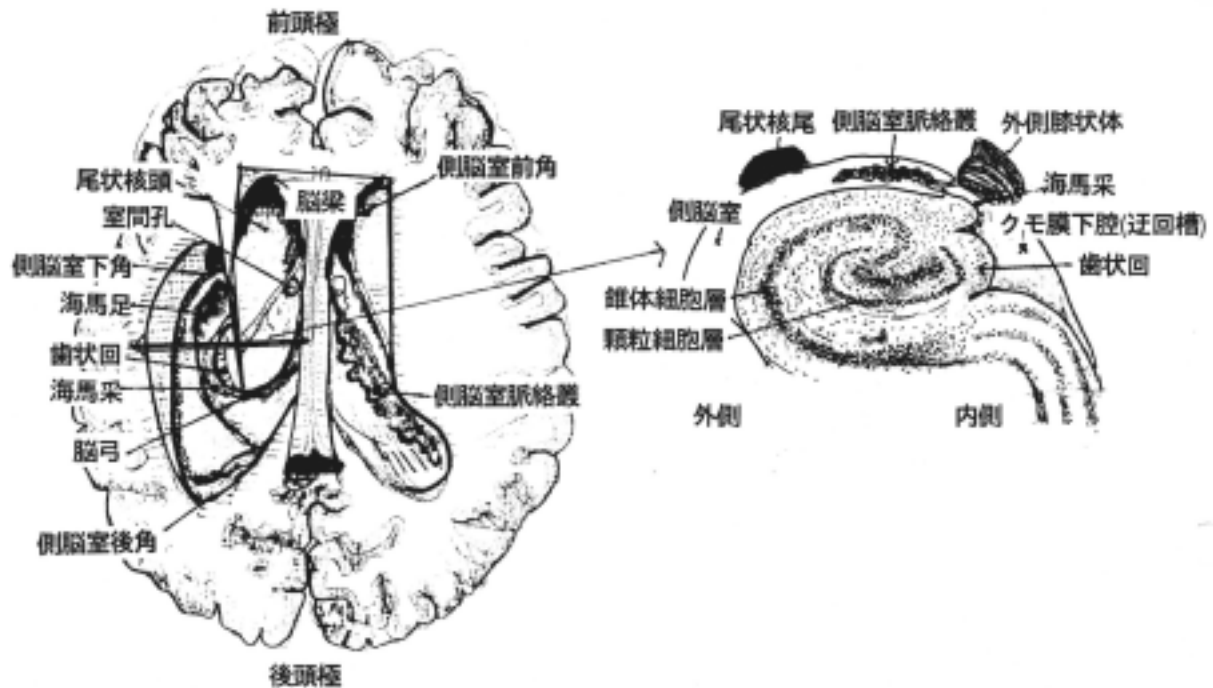
嗅覚に直接関係し、次の部位からなる(嗅覚の伝導路の項を参照)。

- 1) 嗅葉 olfactory lobe
 1. 嗅球 olfactory bulb
 2. 嗅索 olfactory tract
 3. 嗅三角 olfactory trigone
- 2) 梨状葉 lobus piriformis
- 3) 前梨状葉 lobus prepiriformis
- 4) 扁桃体 amygdaroid body
- 5) 嗅脳系の線維連絡：視床下部の線維連絡と重複する所が多い。
 1. 脳弓 fornix
 2. 乳頭体視床路 mamillothalamic tract
 3. 髄条 stria medullaris
 4. 分界条 stria terminalis
 5. 前交連 anterior commissure

5 . 原皮質 archicortex

系統発生的には最も古い部位で、次のものからなる。側脳室周辺に原基が発生し、脳室の発達と共に前部の内側嗅領が残り、途中は脳梁の発育と共に退化して遺残として灰白層が脳梁の背部に接着して残り、脳室が側頭葉にまで伸展したところに海馬が形成された。

- 1) 内側嗅領 medial olfactory area
 1. 前有孔質 substantia perforans anterior
 2. 梁下野 area subcallosa
 3. 終板旁回 paraterminal gyrus
 4. 透明中隔 septum pellucidum
- 2) 灰白層 indusium griseum : 海馬の遺残である。
- 3) 海馬 hippocampus : 肉眼的に観察すると次の領野からなる。
 1. 小帯回 fasciolar gyrus : 灰白層の連続である。
 2. 歯状回 dentate gyrus : 小帯回の連続で、海馬裂を開くと歯のような刻みがある歯状回がある。
 3. 海馬足 pes hippocampi
海馬の内部構造は多形細胞層、錐体細胞層、分子層からなる3層構造でU字もしくはV字型に配列している。その開口部に歯状回の顆粒細胞層が入り込む形をとる。海馬を断面で見ると層構造は一見均質に見えるが、CA1-4 と命名されているように機能分化がある。近年、記憶や学習の中枢として注目を浴びており、脳研究の良い対象となっている。
- 4) 脳弓 fornix : 海馬采から連続する白質で、視床下部の乳頭体に入る。



側脳室下角の海馬及びその断面

6. 大脳辺縁系

側脳室をとりまく皮質をいう。自律神経機能や本能行動や感情、情緒などに深い関係を持っているといわれている。

次の領域が含まれる。

- 1) 原皮質 arichicortex : 上記の領域
- 2) 帯状回
- 3) 海馬旁回
- 4) 扁桃体
- 5) 島

7. 大脳皮質の機能局在

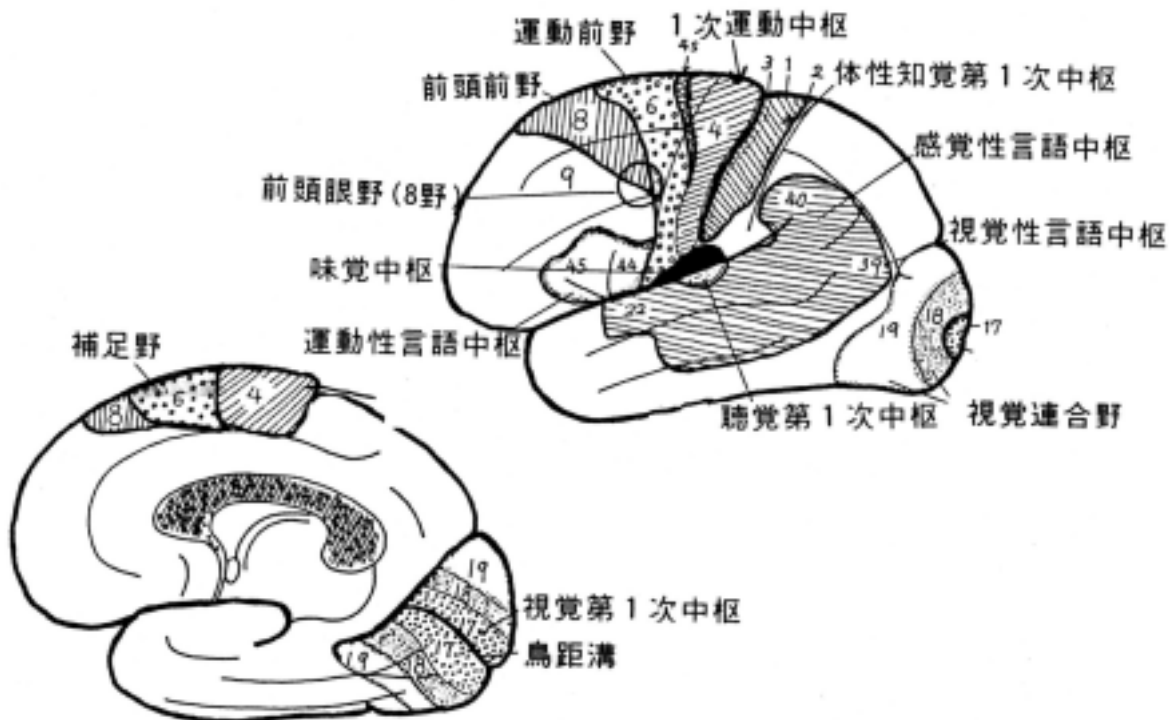
皮質が損なわれたとき機能が脱落したり、皮質になんらかの刺激を加えて反応を見る事によってその部位の機能が確かめられている所がある。この時、その部位に機能局在があると言い、次のような所が知られている。

(1) 運動中枢：随意運動の中枢で、中心前回、中心旁小葉(Brodmann4野)に1次中枢があり、体部位局在性(顔面野が下部、下肢野が中心傍小葉)を持って、脳幹、脊髄に投射する。錐体路系の起始部である。6野とその周辺には皮質下の諸核へ投射線維を出す、いわゆる錐体外路系の中枢がある。前頭眼野(8野)は眼球運動の中枢である。Penfieldは大脳半球内側面を刺激すると発声や頭部を回転させる部位があることを明らかにし、補足野 supplementary area と命名した。

(2) 体性知覚第1次中枢：中心後回、中心旁小葉(3-1-2野その他)にあって、視床(VPM核、VPL核)からの投射線維を体部位局在性(顔面野が下部、下肢野が上部)を持って受ける。味覚中枢は顔面の知覚領域の近くにあると言われる。

(3) 視覚第1次中枢：有線領(17野)にあって、外側膝状体からの投射線維を受取る。その周囲の18、19野は視覚連合野である。

- (4)聴覚第1次中枢：横側頭回(41野 Heschl 氏回)にあり、内側膝状体からの投射線維を受ける。
- (5)嗅覚中枢：側頭葉の鉤を中心とした梨状葉、前梨状葉、扁桃体にある。
- (6)運動性言語中枢：一般には左側の下前頭回(44、45野)にあり、プロ・カ氏中枢 Broca's center と呼ばれる。ここが損なわれると言葉を話すことが出来なくなる。
- (7)感覚性言語中枢：一般には左側の縁上回(22と40野)にあり、ウエルニッケ氏中枢 Wernick-e's center と呼ばれる。ここが損なわれると聴いている言語の意味が理解できなくなる。
- (8)視覚性言語中枢：一般には左側の角回(39野)にあると言われている。ここが損なわれると書物を見ても、書いている言葉の意味が理解できなくなる。
- (9)連合野：上記のような一次的な特定機能に関与していない部位をいう。



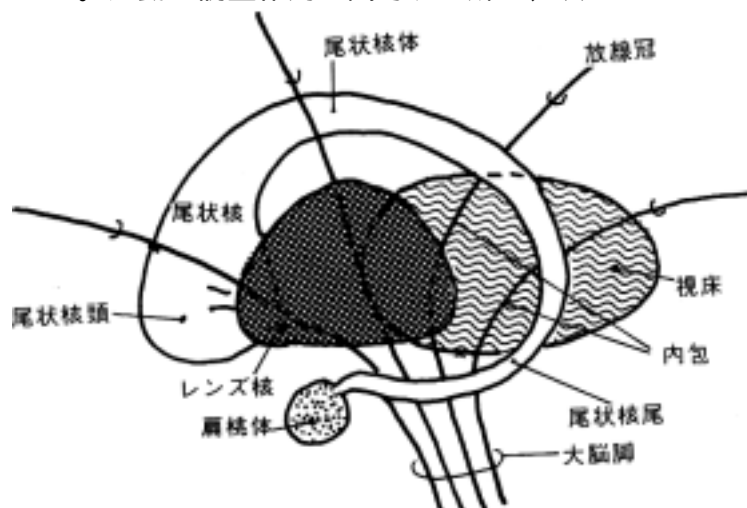
ヒトに特有な言語中枢は大脳半球の一側にのみ存在する。存在する側の大脳半球を優位半球 dominant hemisphere と言う。一般には左側にある(利き手の対側)。このように左右の半球の新皮質には機能分化があるとされており、左半球は言語機能、計算等、右半球では空間的操作等が関与する。大脳新皮質に障害があると、失語症 aphasia(意味が分っても話せない、聞いた言葉が理解できないなどの言語障害)、失行症 apraxia(文字をきちんと書けない、つみきが上手にできないなどの行動障害)、失認症 agnosia(左・右の区別ができない、身体的位置が分からないなどの空間認識に障害)、前頭葉徴候 frontal signs (精神症状、強制把握、尿失禁)、Gerstmann 症候群(手指失認、左右障害、失算など)、Korsakoff 症候群(記憶障害、作話など)、その他色々の症状を呈する事がある。これらは大脳皮質の局在部位(連合野を含めて)と関係すると言われているが、正確に症状と解剖学的部位を対応させる事は難しい。

8 大脳核（大脳基底核）

（1）大脳核の区分

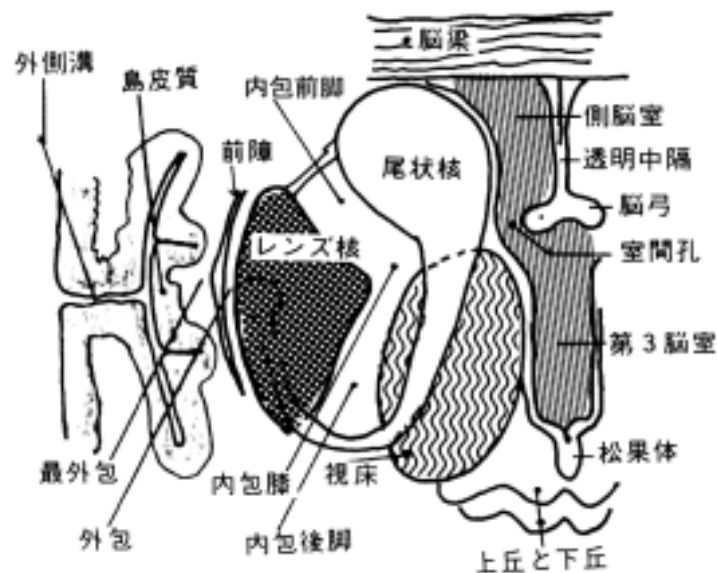
大脳核 cerebral nuclei(岡嶋 692 頁)は大脳基底核 basal ganglia とも言い、大脳半球白質(髄質)の中に埋没している灰白質塊である。運動の調整作用に關与する所で、次のものからなる。

- 1)尾状核 caudate nucleus
- 2)被殻 putamen
- 3)淡蒼球 globus pallidus
- 4)前障 claustrum
- 5)扁桃体 amygdaloid body



尾状核と被殻を合わせて線条体 corpus striatum or striatum(新線条体 neostriatum)という。しかし、線条体に更に淡蒼球を含める人もいるから、線条体の定義を確認してから論文なり教科書を読む必要がある。又、被殻と淡蒼球を合わせてレンズ核 lentiform nucleus という。しかし、被殻と淡蒼球の機能的な特性は異なることに注意が必要である。

これらの神経核は大脳半球の断面を作った時に観察出来る。レンズ状を示すレンズ核が内包の外側にある。尾状核の頭部はレンズ核と融合しているが内包によって分けられるようになり、体部と尾部はさらに側脳室に沿って伸展し、側頭葉の扁桃体に達する。レンズ核の外方に薄い灰白質の前障がある。



（2）大脳核の発生学的な分類

大脳核を発生学的な見地から分類すると次のようになる。

- (1)原線条体 archistriatum：扁桃体 amygdaloid body を指す。
- (2)旧線条体 paleostriatum：淡蒼球 globus pallidus を指す。
- (3)新線条体 neostriatum：被殻 putamen と尾状核 caudate nucleus を指す。

尾状核と被殻を合わせて線条体 striatum とも言う。しかし、線条体に更に発生的にも機能

的にも異なる淡蒼球を含める人もいるから、線条体の定義を確認して論文なり教科書を読む必要がある。又、被殻と淡蒼球は、互いに機能が異なるが、両者は一体となっているので合わせてレンズ核 lentiform nucleus と言う。

(3) 扁桃核

扁桃核は側頭葉の鉤 uncus の内にあり、嗅神経系、視床下部などと連絡する。尾方は尾状核尾に続く。発生的に古い内側核群と、人で良く発達する外側核群に分かれる。扁桃核を両側破壊すると情緒や性行動に変化を見る。

扁桃核の線維結合として次のものが挙げられる。

(1) 嗅球より嗅覚の求心性線維を受ける。

嗅球から外側嗅糸を経て扁桃核内側核群へ投射する系である。嗅覚系以外の求心性線維の解剖学的証明は乏しいが、あっても嗅覚とは直接関係がない。

(2) 遠心性線維として背側と腹側へ向かう線維群にわけられる。

1. 背側へ向かう線維は扁桃核から分界条 stria terminalis を経て視索前域、視床下部前核、中隔野(核)などへ投射する。大脳辺縁系との連絡が考えられる。分界条は尾状核と視床の間で脳室の直下に位置している細い有髄神経線維を含む線維束である。

2. 腹側へ向かう線維としてレンズ核の腹部を内前方へ走り、視索前部、中隔野、視床下部、視床内側核などへ投射する神経線維束がある。この線維系は前交連にも入る。

(4) 前障 claustrum

由来は不明であるが、島皮質の深層であるという説が有力である。機能は不明であるが、大脳皮質との線維結合はある。

(5) 尾状核 caudate nucleus

尾状核頭 head of caudate nucleus、尾状核体 body of caudate nucleus、尾状核尾 tail of caudate nucleus よりなり、側脳室にそって位置する。尾は扁桃核に続く。

(6) レンズ核 lentiform nucleus

被殻 putamen と淡蒼球 globus pallidus よりなり、白質の薄層で区分される。被殻と尾状核は細胞構築学的には同じである。淡蒼球は系統発生的には古く、下等動物でよく発達している。内側髄板によって内節と外節に分ける。被殻は線条体への入力を受ける核として働き、淡蒼球は線条体の出力線維の起始核として働く。

(7) 大脳核の線維結合

大脳核の線維結合は、まず外部より線条体(尾状核と被殻)に求心性線維が入り、線条体より淡蒼球に投射する。その後、淡蒼球より投射線維が出るのが、大脳核の遠心性線維の出方の原則である。

1) 大脳核への入力線維

1. 線条体(尾状核と被殻)に入る求心性線維：

大脳皮質より：

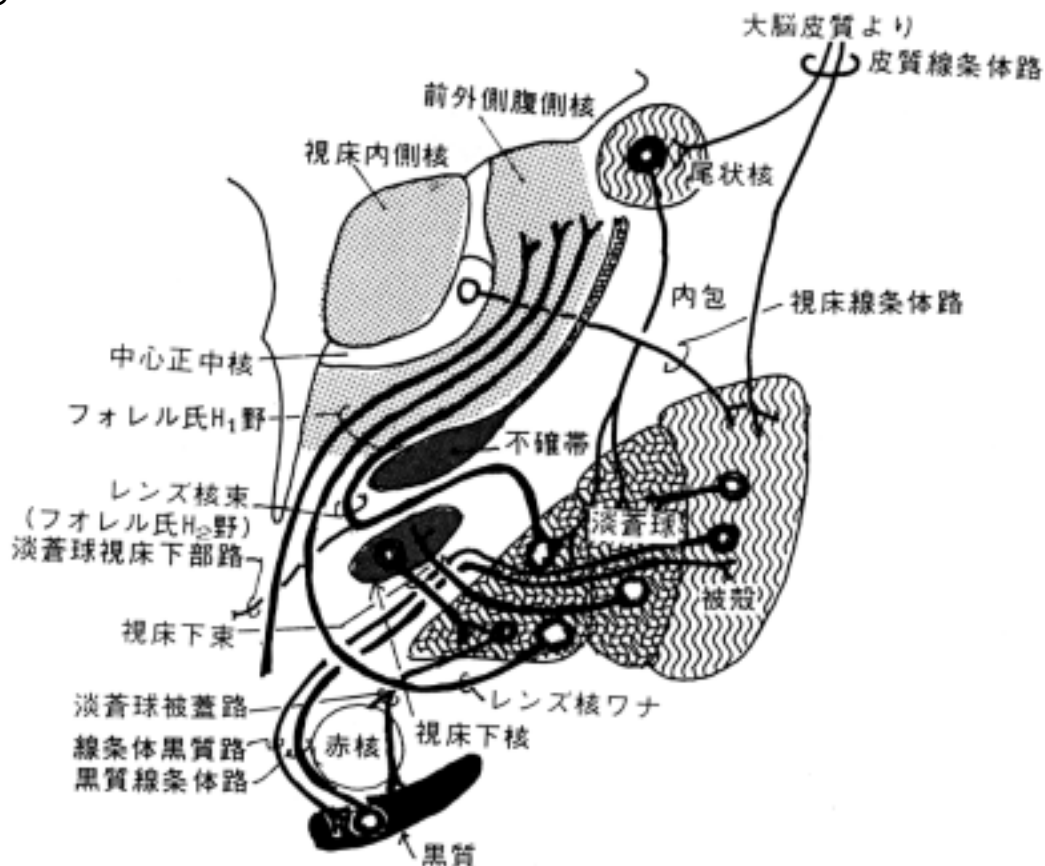
- ・ 運動領、運動前野から入力を受ける。
- ・ 視床(中心正中核)より：
中心正中核は小脳の歯状核から入力を受ける。
- ・ 黒質より：

ド - パミン線維を受ける。Falck-Hillarp 法(1960 年代)が開発されてモノアミン(ド - パ

ミン、セロトニン、ノルアドレナリン、アドレナリンなど)を伝達物質する伝導路の研究が飛躍的に進み、ド - パミンとパ - キンソン病との関連が明らかにされ、治療法にもつながってきた。現在ではPET(positron emission tomography)によって直接ヒトのパーキンソン氏病で黒質からのドーパミンの入力が低下することが証明されている。

2. 淡蒼球に入る求心線維：

- ・ 線条体(尾状核と被殻)より：
淡蒼球への主たる入力線維である。
- ・ 視床下核より
- ・ 黒質より



2) 大脳核の出力線維

1. 線条体(尾状核と被殻)より出る遠心線維：

- ・ 淡蒼球へ：
これが主要な遠心線維である。
- ・ 黒質へ：
黒質と双方向の線維連絡がある。

2. 淡蒼球より出る遠心線維：

これが大脳核から出る主要な投射線維系である。

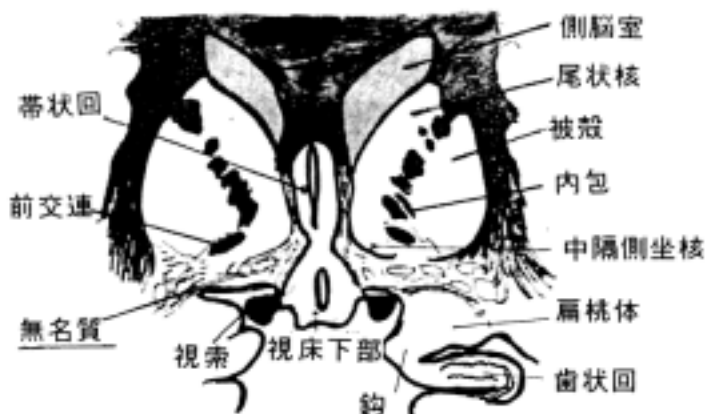
大脳核から他の神経核へ出る遠心性線維は主として淡蒼球より出る。視床の外側腹側核(VL核)に投射し、ここを中継して大脳皮質の運動領へ情報を出力する系が随意運動の上で重要である。この線維系には次の4系統がある。

- ・ レンズ核束 lenticular fascicle(フォレル氏 H2 野)：
淡蒼球より視床 VL 核へ投射する線維を含む。淡蒼球より出て、視床下核と不確帯の間を通過して視床に入る。

- ・ レンズ核ワナ ansa lenticularis :
レンズ核の腹側を回って視床 VL 核へ投射する線維を含む。
- ・ 淡蒼球被蓋路 pallidotegmental tract :
内節よりおこり中脳下端まで下行する。黒質、網様体など中脳被蓋に投射する。
- 4. 淡蒼球視床下核路 pallidosubthalamic tract :
外節より出て視床下核に終わる。視床下束 subthalamic fascicle の構成線維で、この束には他に逆方向の線維も含まれる。

9 前脳基底部

大脳半球前頭葉の内側面と腹側面の部分で、ほぼ前有孔質の部分に相当するところを前脳基底部と総称する。その中で前交連の下部(交連下部)を無名質という。無名質内に大型のニューロンからなるマイネルト氏核(nucleus of Meynert)があり、この細胞の変性がアルツハイマ・病に關与するといわれている。



[] 間脳

[一般目標]

中枢神経系における間脳の機能的意義を理解するためにその構造を学ぶ。

[行動目標]

1. 間脳の区分とその名称・位置を説明できる。
2. 間脳の各区分と関係する線維結合を機能と関連させて説明できる。
3. 間脳を構成する主要神経核を説明できる。
4. 間脳と内分泌系との関係について説明できる。
5. 内包を通過する神経線維、血管支配について説明できる。

1 間脳の外観(岡嶋 668-673 頁) :

間脳は大まかに次の3部に区分される。

- ・視床 thalamus
- ・視床上部 epithalamus
- ・視床下部 hypothalamus

(1) 背側視床 dorsal thalamus : 狭義の視床。正中断面に次のものが観察される。

- 1) 視床間橋 interthalamic adhesion
- 2) 室間孔 interventricular foramen(of Monrow)
- 3) 後交連 posterior commissure

視床後部 metathalamus:

背側視床の後部にある部分を特に言う。

- ・外側膝状体 lateral geniculate body
- ・内側膝状体 medial geniculate body
- ・視床枕 pulvinar などが含まれる。

(2) 視床上部 epithalamus :

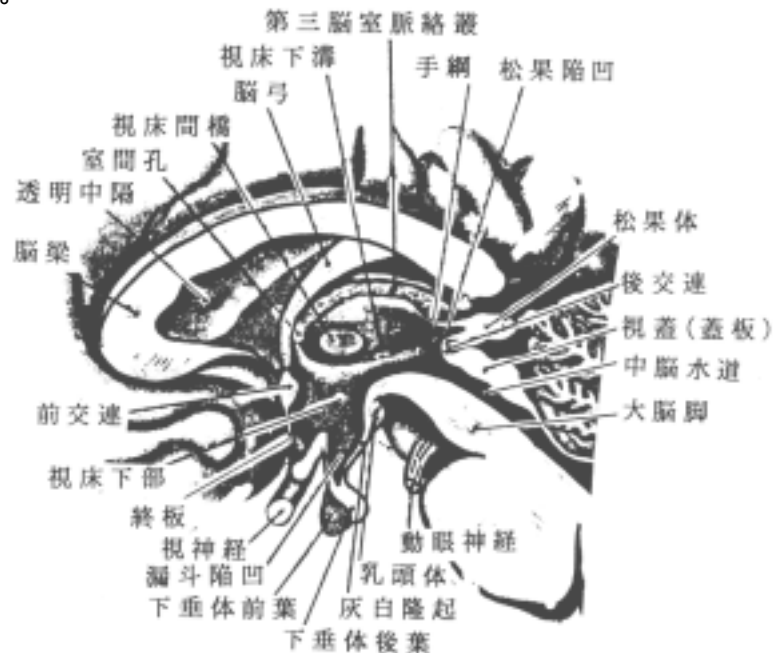背側視床の背部に位置する。次のものが観察される。

- 1) 視床髄条
stria medullaris thalami
- 2) 手綱 habenula
- 3) 松果体 pineal body
などが含まれる。

(3) 視床下部 hypothalamus :

視床の腹側にあり視床下溝 hypothalamic sulcus によって視床と分けられる。次のものが観察される。

- 1) 乳頭体 mamillary body
- 2) 視[神経]交叉 optic chiasm
- 3) 漏斗 infundibulum
- 4) 灰白隆起 tuber cinereum
- 5) 終板 lamina terminalis
- 6) 視索 optic tract
- 7) 脳弓 fornix



(4) 腹側視床 ventral thalamus (subthalamus, Corpus Luysi)

視床と中脳の赤核 red nucleus に挟まれた位置にあり、切断面からしか観察できない。

2 視床の内部構造と線維連絡

背側視床 dorsal thalamus と腹側視床 ventral thalamus (= subthalamus) に分類される。一般に視床と言えは背側視床を指す。

(1) 背側視床の構成神経核

背側視床は肉眼的には白質の薄層である内側および外側視床髄板によって大きく3つの核、即ち視床前核、内側核および外側核に分けられる。しかし、組織学的には研究者によって多くの区分があり混乱が見られる。ここでは解剖学用語(PNA)に従って分類する。

1) 視床前核 anterior nuclei of thalamus (A 核)

- 1. 前背側核 anterodorsal nucleus
- 2. 前腹側核 anteroventral nucleus
- 3. 前内側核 anteromedial nucleus

2) 視床内側核 medial nucleus of thalamus (M 核)

3) 視床外側核 lateral nuclei of thalami

- 1. 前外側腹側核 ventral anterolateral nucleus (VAL 核 = 前腹側核 (VA) + 外腹側核 (VL))
- 2. 中間腹側核 ventral intermediate nucleus
- 3. 後内側腹側核 ventral posteromedial nucleus (VPM 核)
- 4. 後外側腹側核 ventral posterolateral nucleus (VPL 核)
- 5. 背側外側核 lateral dorsal nucleus (LD 核)
- 6. 後核 [視床枕] posterior nucleus (pulvinar thalami) (P 核)

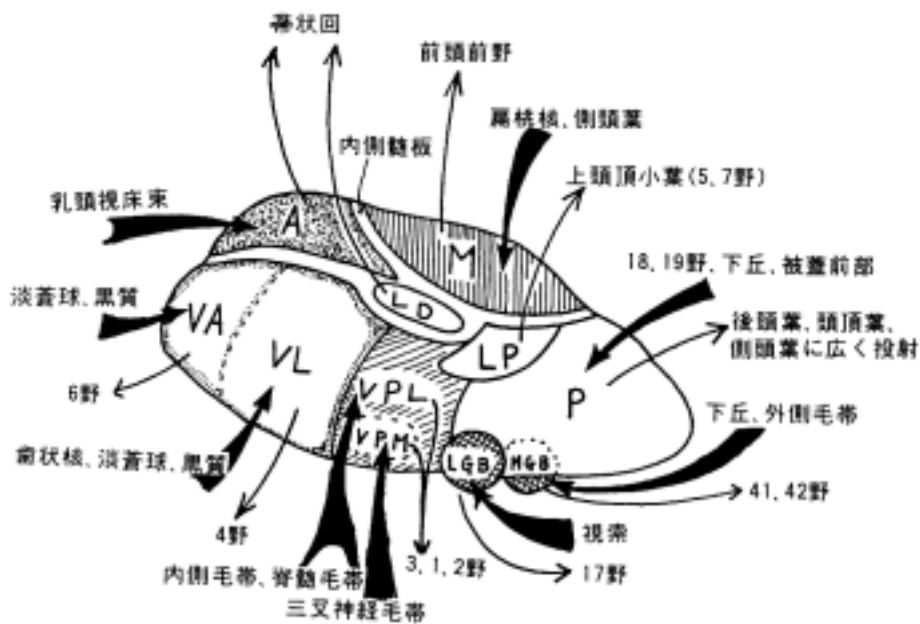
4) 視床網様核 reticular nucleus of thalamus

5) 視床髄板 laminae medullares of thalamus

髄板内核 intralaminar nucleus

6) 内側膝状体核 nucleus of medial geniculate body (MGB 核)

7) 外側膝状体核 nucleus of lateral geniculate body (LGB 核)



視床への入力線維と出力線維

背側視床を構成する神経核を特殊視床核 specific thalamic nuclei と非特殊視床核 non-specific thalamic nuclei に分ける事がある。前者は特定の求心インパルス(例えば知覚、視覚、聴覚あるいは運動の情報)を中継して、特定の大脳皮質へ投射する核である。後者は求心インパルスを網様体などを介して中継し、大脳皮質に全体的に投射する(例えば意識の維持に関与する)。

(2) 主な視床核の特徴

1) 毛帯系(一般体性感覚路)の中継核

視床外側核群内にある。毛帯系として次のものが挙げられる(伝導路の項で再度学ぶ)。

- ・ 三叉神経毛帯 trigeminal lemniscus
- ・ 脊髄毛帯 spinal lemniscus (脊髄視床路 spinothalamic tract と同義)
- ・ 内側毛帯 medial lemniscus

1. 三叉神経毛帯系 :

この毛帯系は三叉神経の二次知覚路として、三叉神経の知覚核より起こり(孤束核よりおこる味覚の二次線維もふくまれるらしい:久留説)、後内側腹側核(VPM核)に終わる。

2. 脊髄毛帯系と内側毛帯系 :

各々頸部より下部の温度覚、痛覚、粗大触覚と固有知覚、識別触覚に関与する二次伝導路で、後外側腹側核(VPL核)に終わるが、頸部から来るものは内側、尾方に向かうにつれて外側という体局所性の配列をなす。また、固有知覚は前方背側部、皮膚知覚は後方腹側部に局在性があると言う。

3. VPM核とVPL核の2核よりでた投射線維は内包後脚を通り、中心後回へ体局所性に終わる。即ち、顔面部は下方、下肢部は上方に終わる。

2) 外側膝状体核 : 視覚の中継核 (詳細は視覚の伝導路の項で説明する)

3) 内側膝状体核 : 聴覚の中継核 (詳細は聴覚の伝導路の項で説明する)

4) 前外側腹側核 :

前腹側核(ventral anterior nucleus, VA核)と外側腹側核(ventral lateral nucleus, VL核)からなる。小脳の歯状核や淡蒼球、黒質より線維を受ける。大脳皮質の運動野(VL核より)や運動前野(VA核より)に投射する。大脳核や小脳で処理された運動の情報を随意運動の第1次中枢である皮質運動領にフィードバックする中継神経核である。

5) 視床前核の線維連絡 :

視床前核は乳頭体より線維を受けて(乳頭視床束 mammillothalamic fascicle (of Vicq d'Azyr) という)は帯状回へ投射する。

6) 視床内側核の線維連絡 :

扁桃核、側頭葉、視床下部、他の視床核などから投射を受け、前頭葉へ投射する。重症な人格異常の治療にここを破壊することが行なわれたことがある。

7) 髄板内核 :

内側髄板内に見られる神経核で、その中で最も大きいのが、中心内側核 medial central nucleus (中心正中核 centromedian nucleus) である。

8) 視床網様核 :

外側視床髄板内の神経細胞集団をいう。その腹側は不確帯へ続く。

(3) 腹側視床(ventral thalamus or subthalamus)

背側視床と中脳被蓋の間にはさまれた狭い部位で、随意運動系の中継核、伝導路が存在す

る。この内側前部は視床下部で、外側では内包が大脳脚に移行する。

1)この部に存在する神経核として、次のものが挙げられる。

- 1.視床下核(ルイ氏体) subthalamic nucleus(Luys' body)
- 2.不確帯 zona incerta：外側視床髄板内にあり、視床網様核の腹側に位置する。
- 3.フォレル氏野核 nuclei of tegmental fields Forel

2)この部の白質(線維束)として、次のものが挙げられる。

1.フォレル氏 H 野 Forel's field H：

赤核前野の線維群の総称で、赤核の頭を包む帽子 Haube (ドイツ語の帽子)の意で H がつけられている。

2.フォレル氏 H1 野 Forel's field H1(視床束 thalamic fascicle)：

不確帯の背側を走る線維束である。つぎの2路からなる。

1)淡蒼球視床路 pallidothalamic fibers：

淡蒼球から視床前外側腹側核へ投射する線維束で、レンズ核ワナとレンズ核束(H2 野)からなる。

2)歯状核視床路 dentatothalamic fibers：

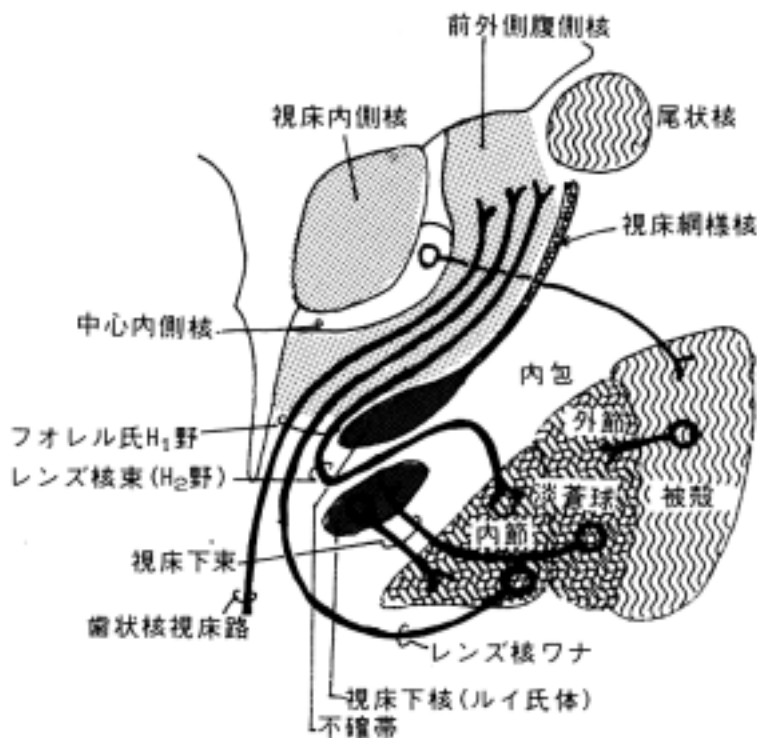
小脳歯状核から上小脳脚交叉を通過し視床の前外側腹側核、中心正中核などに終わる線維束からなる。さらに前外側腹側核から中心前回に投射があり、運動の神経回路網に關与する。

3.フォレル氏 H2 野 Forel's field H2(レンズ核束 fasciculus lenticularis)：

淡蒼球内節よりで、内包の腹側を通過し、不確帯の腹方を走り、視床下核の前部を、一部は背側を通り、レンズ核ワナの線維と一緒にフォレル氏 H 野を作る。さらに不確帯の背方にある視床束(フォレル H1 野)に入って視床へ達する。

4.レンズ核ワナ ansa lenticularis:

淡蒼球内節より出て、淡蒼球の腹側を走り視床下部に線維を送る。フォレル H 野と H1 野を構成し、視床に達する。



3 視床上部の構造と線維連絡

次のものが主な構成要素である。

(1) 松果体 pineal body : 主として神経膠細胞型の細胞よりなる。メラトニンを分泌し、体内時計(体内リズム)に関与している。視床髄条、手綱核 habenular nucleus より線維を受ける。爬虫類以下の下等な動物の松果体は頭蓋の直下であり、視覚器の機能を持つといわれる。

(2) 手綱 habenula

(3) 手綱交連 commissura habenularum

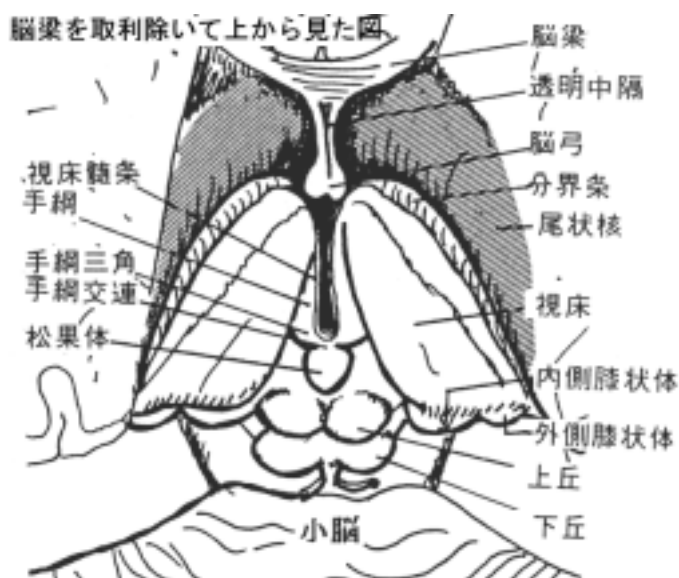
(4) 手綱三角 trigonum habenulae

(5) 手綱核 habenular nucleus :

大きい外側手綱核と小さい内側手綱核が手綱三角内にある。視床髄条より線維を受け、中脳の脚間核へ線維を送る。反屈束 retroflexus fascicle(of Meynert) という。

(6) 視床髄条 stria medullaris of thalamus :

これは中隔野(septal area)、視床下部、視床前核などから出る線維からなる。



4 視床下部の内部構造と線維連絡

(1) 視床下部の内部構造 :

視床下部は体温調節、食欲調節、性行動など自律神経系の中核として重要な機能を持つことが知られているが、その生理学的な機能と解剖学的な神経核の分布と一致させることは難しい。視床下部の神経核は前頭断面から見ると第三脳室側から室周層、内側核群、外側核群があり、脳弓の線維束が内側核群と外側核群に分けている。ここでは視床下部に見られる主たる神経核と線維連絡を要約する。

(2) 視床下部のおもな神経核

1) 室旁核 paraventricular nucleus :

第三脳室壁に近接しており、大きい細胞よりなる細長い集団である。オキシトシン oxytocin を分泌する。

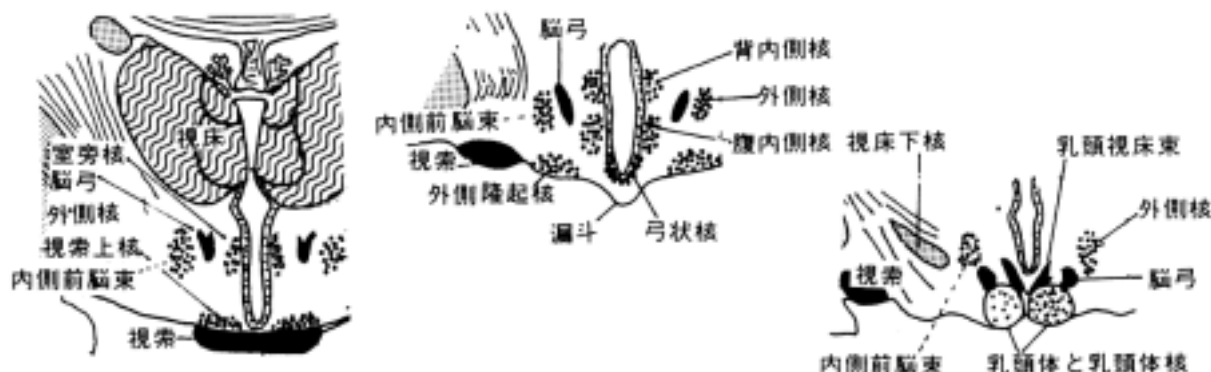
2) 視索上核 supraoptic nucleus :

視索の腹内側、背内側、背外側に三つの集団としてある。神経分泌として抗利尿ホルモン antidiuretic hormone, vasopressin を分泌する。

3) 弓状核 arcuate nucleus(=漏斗核 infundibular nucleus)と隆起核 nuclei tuberis :

第三脳室壁の腹側前部にある。これらの核および近傍の核より隆起下垂体路を出す。下垂体前葉の放出因子を分泌するニューロン群を含む。

4) 乳頭体核 mammillary nucleus : 乳頭体内にある。



(3) 視床下部における線維結合

1) 脳弓 fornix :

海馬におこり乳頭体核に終わる非常に発達した線維系である。脳弓には中隔野よりおこり海馬を経て大脳皮質の側頭極へ終わる線維が混在する。脳弓を手術などで両側を障害すると記憶力が低下すると言う。

2) 乳頭視床束 mammillothalamic fascicle (of Vicq d'Azyr) :

乳頭体から出て視床前核に終わる。視床前核からは大脳辺縁系の帯状回に投射する。

3) 乳頭被蓋束 fasciculus mammillotegmentalis :

乳頭視床束と共にでて、その後分かれて後走する。中脳の背側および腹側被蓋核に終わる。

4) 室周線維系 periventricular fiber system :

脳室に沿って走る線維系で、薄い髄鞘をもつ有髄神経線維と無髄神経線維からなる。背側縦束 (Schutz 氏縦束) もこれに属する。視床下部内側核群を出た下行線維群で視床内側核へ走ったり、脳室壁周辺を下行して中脳の中心灰白質へ向い、中脳被蓋やもっと下部の網様体に接する。延髄では舌下神経核と迷走神経核の間を下行している。迷走神経背側核などとのつながりが想定されている。

5) 視床下部下垂体系 hypothalamohypophyseal system :

1. 視床下部と下垂体後葉を結ぶ神経線維 :

室旁核、視索上核から直接後葉へ投射する。神経分泌系 neurosecretion を形成する。各々 oxytocin (子宮収縮させる)、vasopressin (血圧を上昇させる、抗利尿作用を持つ) を分泌する。

2. 視床下部と下垂体前葉を結ぶ神経線維 :

神経系の直接の線維結合はなくて、漏斗部と前葉の間に下垂体門脈系という静脈系の結合があって、この血管系を介して前葉を支配する。前葉の ACTH、TSH、FSH、LH などのホルモンの分泌は、視床下部底部の神経細胞より分泌される放出因子 (RF) (releasing factors) が血流を介して前葉に働き、影響されている。

6) 内側前脳束 medial forebrain bundle :

外側核より中脳被蓋へ下行線維をおくる。又、中隔野、嗅脳、前頭葉底部と視床下部外側核 (これを貫く)、中脳被蓋を結ぶ。

7) 乳頭体脚 pedunculus corporis mammillaris :

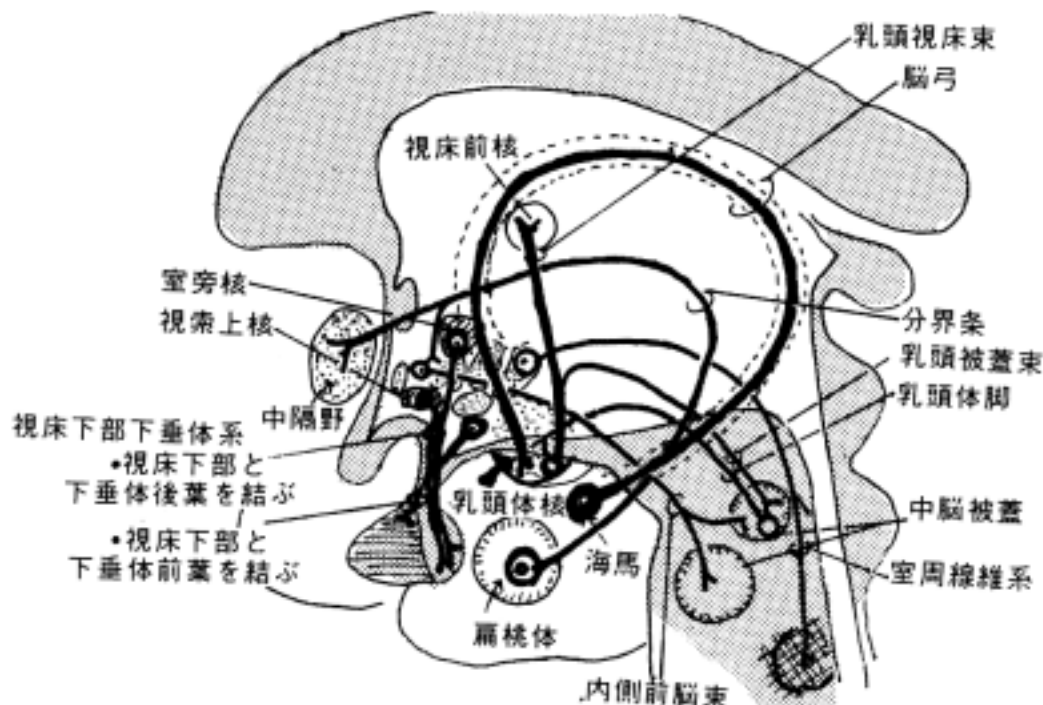
中脳の高さで背側および腹側被蓋核由来で内側毛帯を通過して乳頭体核へ入る。

8) 分界条 stria terminalis : 尾状核と視床の間に位置し、扁桃体におこり視索前域 (野)、視床

下部前核におわる。

9) 淡蒼球視床下部路 pallidohypothalamic tract :

大脳基底核より視床下部の腹内側核へ。その他、レンズ核ワナ、視床下核などからの線維をうける。



5 内包

大脳半球内を通過する投射線維は間脳のレベルでは大部分が内包を通る。内包は内側の視床および尾状核と外側のレンズ核の間を通過する線維集団で、水平断では曲部が内側を向く「く」の字型を示す。従って、前脚 anterior limb、膝 genu、後脚 posterior limb の3部に区分される。また、視床と皮質を結ぶ線維群を特に視床脚と言う。脳出血などで内包が障害される症例が良くあるから、その位置、構成線維を理解する事は重要である。

(1) 前脚：尾状核とレンズ核の間にあり、次のような線維束がある。

1) 前視床脚 anterior thalamic peduncle :
視床内側核、視床前核と前頭葉を結ぶ。

2) 前頭橋路 frontopontine tract :
前頭葉から橋核へ投射する線維が通過する。

(2) 膝：屈曲部で、次のような線維束がある。

1) 皮質核路 corticonuclear tract :
皮質運動領から脳幹の脳神経核へ投射する線維が通過する。

2) 皮質網様体路 corticoreticular tract :
大脳皮質から脳幹網様体へ投射する線維が通過する。

(3) 後脚：視床とレンズ核の間にある。次のような線維束が走る。

1) 皮質脊髓路 corticospinal tract :
皮質運動領から脊髄に投射する線維が通過する。

2) 皮質赤核路 corticorubral tract :
皮質運動領から中脳赤核に投射する線維が通過する。

3) 上視床脚 superior thalamic peduncle :

視床腹側核群と前頭葉・頭頂葉を結ぶ。一般体性感覚の線維が通過する。

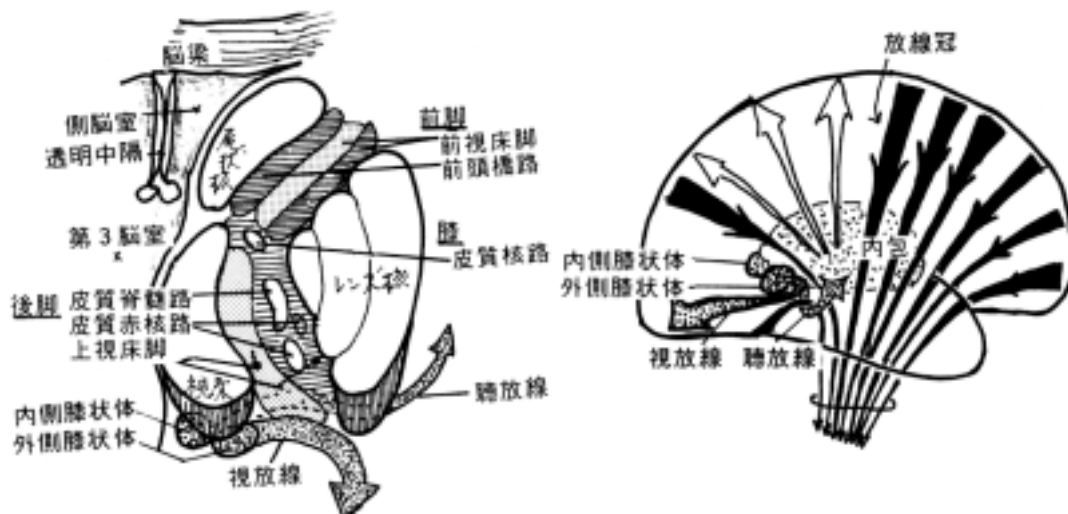
4) レンズ後部 pars retrolentiformis:

1. 後視床脚 posterior thalamic peduncle :
2. 視放線 optic radiation :
 外側膝状体と後頭葉の視覚領(有線領)を結ぶ。
3. 頭頂橋路 parietopontine tract :
 頭頂葉から橋核へ投射する線維が通過する。
4. 後頭橋路 occipitopontine tract :
 後頭葉から橋核へ投射する線維が通過する。
5. 皮質被蓋路 corticotegmental tract :
 視覚領から上丘へ投射する線維が通過する。

5) レンズ下部 pars sublentiformis :

1. 下視床脚 inferior thalamic peduncle :
 視床と側頭葉を結ぶ。
2. 聴放線 acoustic radiation :
 内側膝状体と横側頭回を結ぶ。
3. 側頭橋路 temporo-pontine tract :
 側頭葉から橋核へ投射する線維が通過する。

一般には上記のように内包内の伝導路の通過位置が言われているが、皮質核路と皮質脊髄路(両者を合せて錐体路という)が通る部位については色々議論がある。しかし、少なくともヒトの錐体路が病理学的な所見から前脚にないことは間違いない。



(4) 内包の動脈

脳出血、脳硬塞の好発部位であり、内包の障害によりしばしば病側に対して反対側の片麻痺をおこす。従って血管支配を知ることは重要である。

- ・ 中大脳動脈の線条体枝 rami striati (Charcot 氏出血動脈) :
 中大脳動脈前外側部の中心枝で前脚および後脚に分布(外側線条体動脈とも言う)
- ・ 前大脳動脈の前内側部の中心枝 :
 前脚の前内側部に分布
- ・ 内頸動脈からの直接の枝 :
 内包膝に分布
- ・ 前脈絡叢動脈 anterior choroideal a. :
 後脚の腹側部とレンズ後部の全域を支配する。

[] 脳幹（中脳、橋、延髄）の肉眼的構造

〔一般目標〕

1. 脳幹（中脳、橋、延髄）の形態と各部位の名称を理解する。
2. 外部の構造と内部の構造及びその機能を関連させて理解する。
3. 脳幹の画像と関連させて理解する。

〔行動目標〕

1. 中脳の構造を説明できる。
2. 橋の構造を説明できる。
3. 延髄の構造を説明できる。
4. 菱形窩の構造を内部構造と関連させて説明できる。

1 脳幹の背側部の外観

(1) 中脳の背側(岡嶋 665-668 頁)

1) 中脳蓋 mesencephalic tectum

- ・上丘 superior collicle
- ・下丘 inferior collicle からなる。

2) 上丘腕 brachium colliculi superioris :

上丘と外側膝状体を結ぶ線維束から構成される。

3) 下丘腕 brachium colliculi inferioris :

下丘と内側膝状体を結ぶ線維束から構成される。

4) 滑車神経 trochlear nerve :

下丘の尾側から出る。脳幹の背側から出る唯一の脳神経である。

5) 上髄帆 velum medullare superius

6) 上小脳脚 superior cerebellar peduncle :

小脳を切断したときに観察される。

(2) 橋と延髄の背側

橋と延髄は第4脳室を形成するので一緒にして説明する。小脳を上・中・下小脳脚で切り離し、後方の第4脳室脈絡組織を切断すると以下のものが観察できる。

1) 菱形窩 fossa rhomboidea(岡嶋 648-654 頁) :

第四脳室底に相当する。橋と延髄の境界はほぼ第四脳室髄条に一致する。

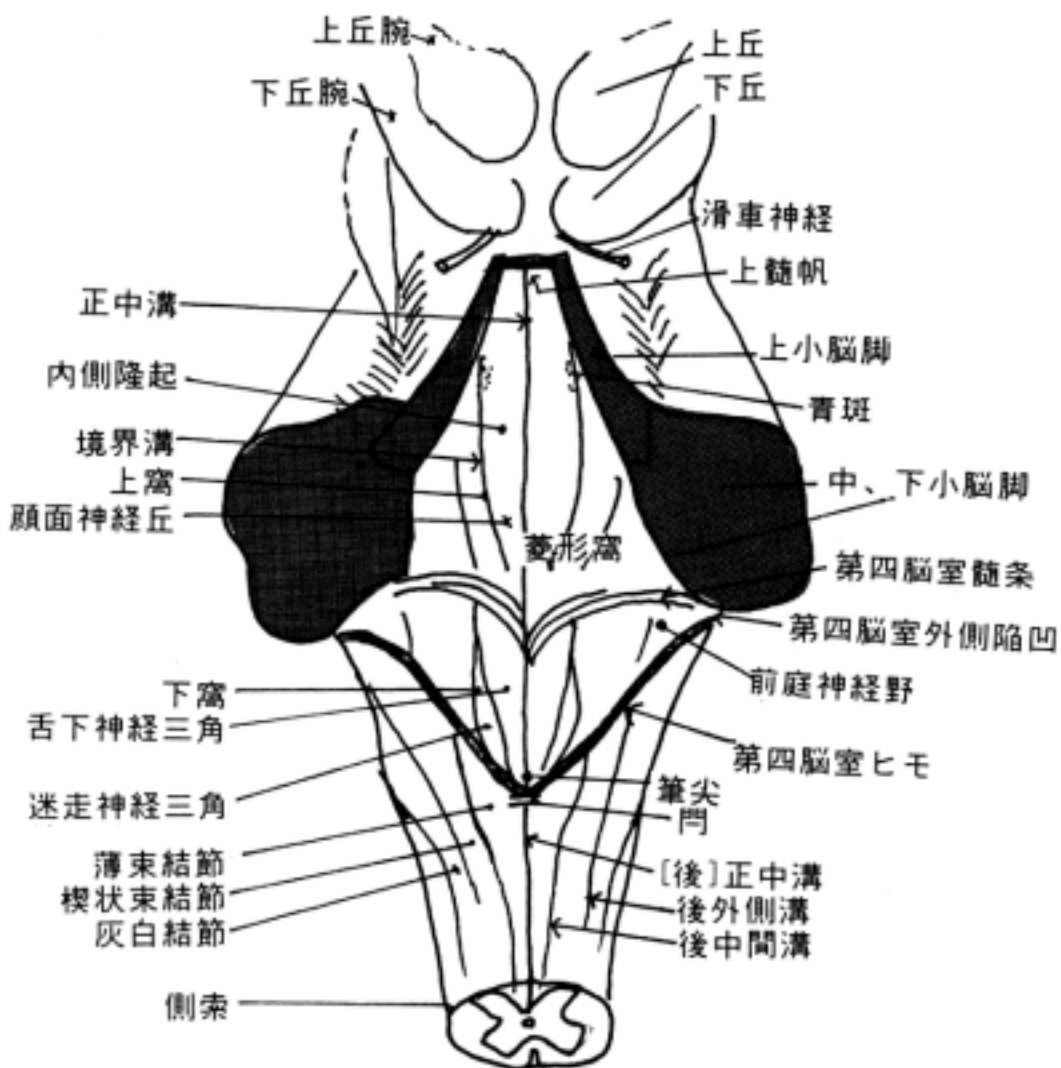
菱形窩は次の構造物で菱形に囲まれている。

1. 上髄帆 velum medullare superius
2. 上、中、下小脳脚 superior, middle and inferior cerebellar peduncles
3. 第四脳室ヒモ tenia ventriculi quarti である。

2) 菱形窩内に観察されるもの :

1. 正中溝 median sulcus :
正中部にある溝。
2. 内側隆起 medial eminence :
正中溝の両側の細長い隆起で、その外側が境界溝になる。
3. 境界溝 sulcus limitans
・下窩 inferior fovea : 境界溝の下部に位置する陥凹部。

- ・上窩 superior fovea : 境界溝の上部に位置する陥凹部。青斑がある。
- 4.顔面神経丘 facial collicle :
内側隆起の上部(橋の部)の高まりでその直下は外転神経核があるが、この神経核を顔面神経根が取囲んで走るのでこの名称がある。
- 5.舌下神経三角 hypoglossal trigone :
その下に舌下神経核がある。
- 6.迷走神経三角 trigone of vagus nerve :
下窩に位置する。迷走神経背側核が有る。
- 7.前庭神経野 vestibular area :
前庭神経核がある。菱形窩の両側の陥凹部。
- 8.青斑 locus ceruleus :
上窩に位置する。その下に青斑核がある。ニューロンの細胞体がメラニンを含むために青く見える。
- 9.第四脳室外側陥凹 lateral recess of fourth ventricle :
菱形窩の外側角に位置する。



- 10.第四脳室外側口 lateral aperture of fourth ventricle :
陥凹の先端部の開口でクモ膜下腔に通じる。
- 11.第四脳室正中口 median aperture of fourth ventricle :
門の直上部の開口でクモ膜下腔に通じる。
- 12.筆尖 calamus scriptorius :
菱形窩の下部先端を言う。
- 13.門 obex :
後正中溝の上端部の小板状構造物で神経線維束である。
- 14.第四脳室髄条 medullary striae of fourth ventricle :
橋と延髄の境界に一致して横走する白質の線条構造物。弓状核から小脳へ向かう線維からなる。

3)延髄下部(岡嶋 648 頁)

延髄下部は脳室に開いていないので closed medulla とも言い脊髄の続きである。次の様な溝、その間にある結節がある。内部構造との関連が大切である。

- 1.[後]正中溝 posterior median sulcus
- 2.後外側溝 posterior lateral sulcus
- 3.後中間溝 posterior intermediate sulcus
- 4.薄束結節 gracilis tubercle :
[後]正中溝と後中間溝の間にあるふくらみである。その中には薄束核 gracilis nucleus がある。
- 5.楔状束結節 cuneate tubercle :
後中間溝と後外側溝の間にあるふくらみである。その中に楔状束核 cuneate nucleus がある。
- 6.灰白結節 tuberculum cinereum :
後外側溝の外側のふくらみである。三叉神経脊髄路核 trigeminal nucleus of spinal tract がある。脊髄の後角に続く。
- 7.側索 funiculus lateralis :
脊髄の側索に続く。

2 脳幹の腹側部の外観

(1) 中脳 mesencephalon

- 1)大脳脚 crus cerebri(狭義) :
広義の大脳脚 cerebral peduncle と狭義の大脳脚があり、広義の大脳脚は被蓋と狭義の大脳脚を指して言う。
- 2)脚間窩 interpeduncular fossa :
左・右大脳脚の間のくぼみ。動眼神経が
- 3)後有孔質 posterior perforated substance
- 4)動眼神経 oculomotor nerve :
脚間窩からでる。

一般に大脳脚と言うと狭義の大脳脚を意味するが、peduncle という用語がよく使われる。放線冠を形成した神経線維が扇のかなめにあたる内包を通過した後、中脳腹側に白質塊として大脳脚を形成する。大脳脚の神経線維束は橋腹側部にある縦橋線維に連続し、延髄では錐体に続く。大脳脚の間を脚間窩といい、この底部は多数の細い血管で貫かれるため小さい孔

を有し、そのため後有孔質と呼ばれる。動眼神経は橋の吻合より脚間窩にでる。

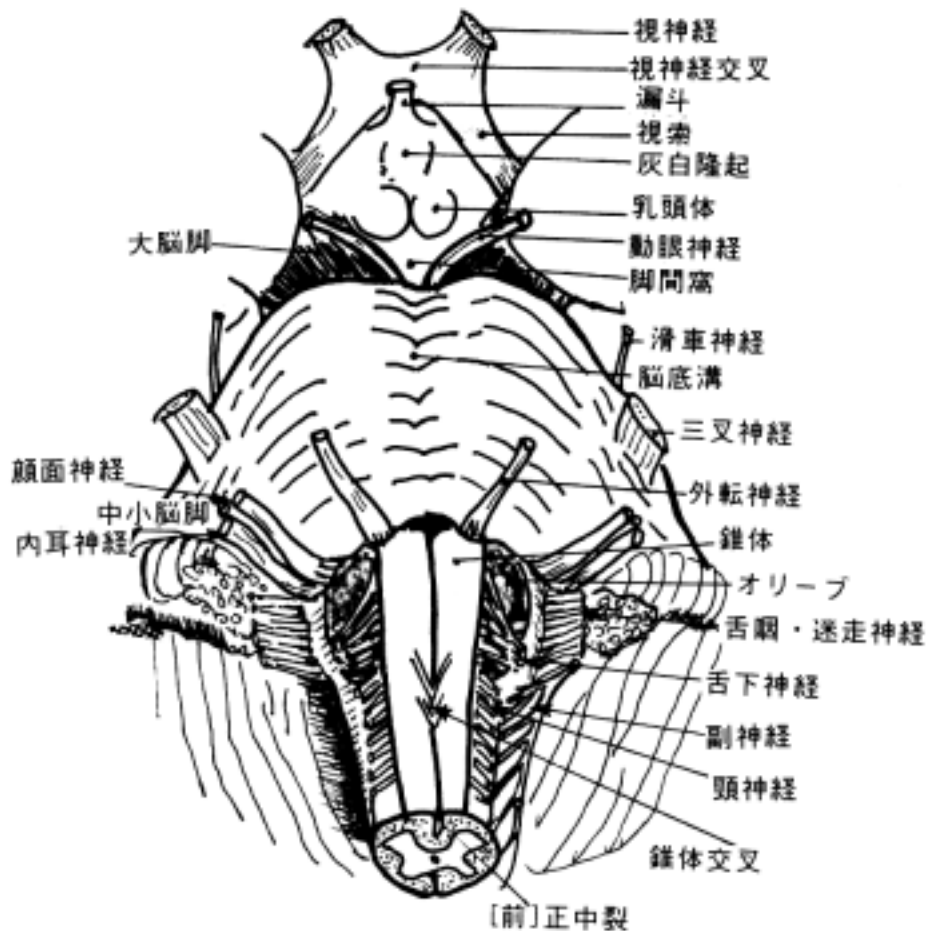
(2) 橋 pons (岡嶋 657 頁)

橋腹側部は大脳脚の直接の続きであるが、その表面は小脳へ行く横走線維束(横橋線維 transverse fibers of pons)のため横縞の凹凸が見える。次のものが存在する。

- 1) 脳底溝 basilar sulcus : 脳底動脈 basilar artery がある。
- 2) 中小脳脚 middle cerebellar peduncle
- 3) 三叉神経 trigeminal nerve : 橋の外側部にある太い神経根である。

(3) 延髄 medulla oblongata(岡嶋 648-649 頁)

- 1) [前]正中裂 anterior median fissure
- 2) 錐体 pyramis :
橋腹側部の延長である。錐体路 pyramidal tract が通る。
- 3) オリ - ブ olive :
オリ - ブ核がある。
- 4) 錐体交叉 pyramidal decussation :
[前]正中裂を交叉する線維束として観察される。延髄の下端でここから脊髄に移行する。
- 5) 前外側溝 anterior lateral sulcus :
オリ - ブと錐体の間の溝で、舌下神経根がある。



[] 脳幹の脳神経と脳神経核

〔一般目標〕

1. 中脳、橋、延髄に見られる脳神経核とそれに関与する伝導路および線維連絡を機能を含めて理解する。
2. 脳神経核の配列を発生と関連させて理解する。

〔行動目標〕

1. 脳神経と脳神経核の位置を説明できる。
2. 脳神経の機能と神経核、及び機能に關係する線維連絡を説明できる。
3. 脳神経核に生じる病変の際出現する神経症状を説明できる。

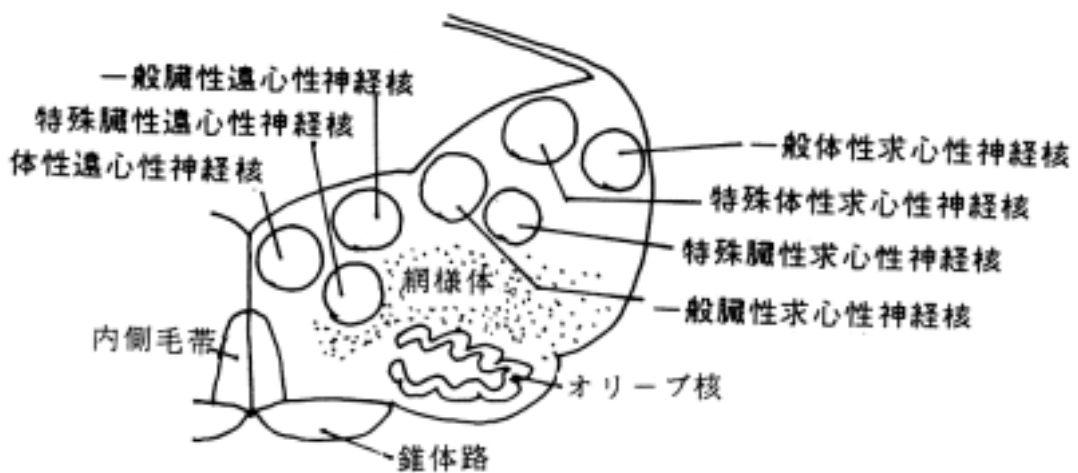
脳神経 cranial nerves は脳に出入りする末梢神経で12対ある。第一脳神経の嗅神経は終脳に求心性一次中継核があり、第二脳神経の視神経は間脳に求心性一次中継核がある。その他の脳神経は中脳以下の脳幹に求心性及び遠心性一次中継核（脳神経核）がある。脳神経核の位置、機能を理解することが、脳神経の障害による神経症状を理解する上で重要である。

1 脳神経核の位置

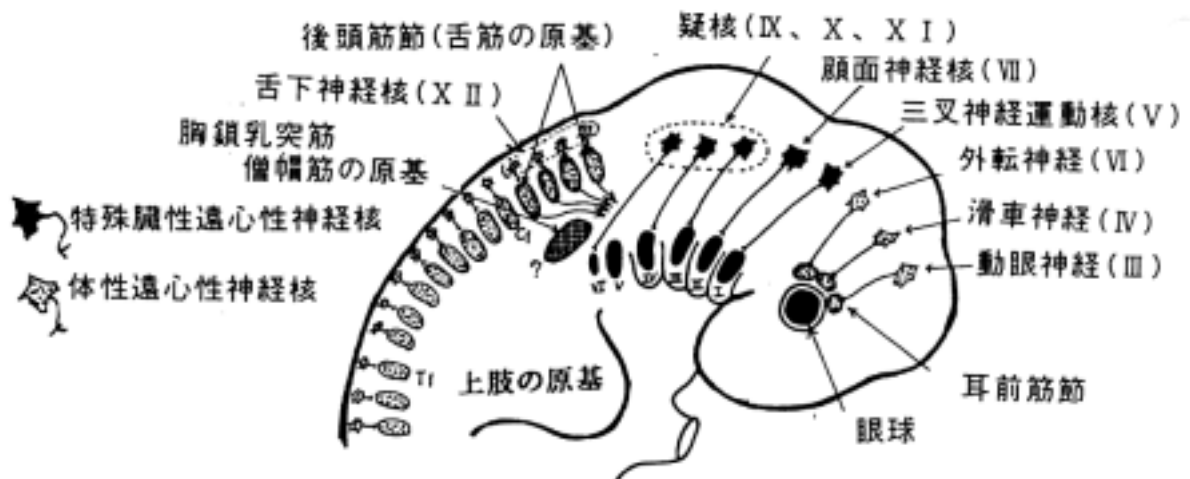
脳神経核がは神経管の機能分化の項で述べた原則に従って配列する。脳神経は7つのタイプからなるが、その位置には規則性がある。7つのタイプは以下の通りである。

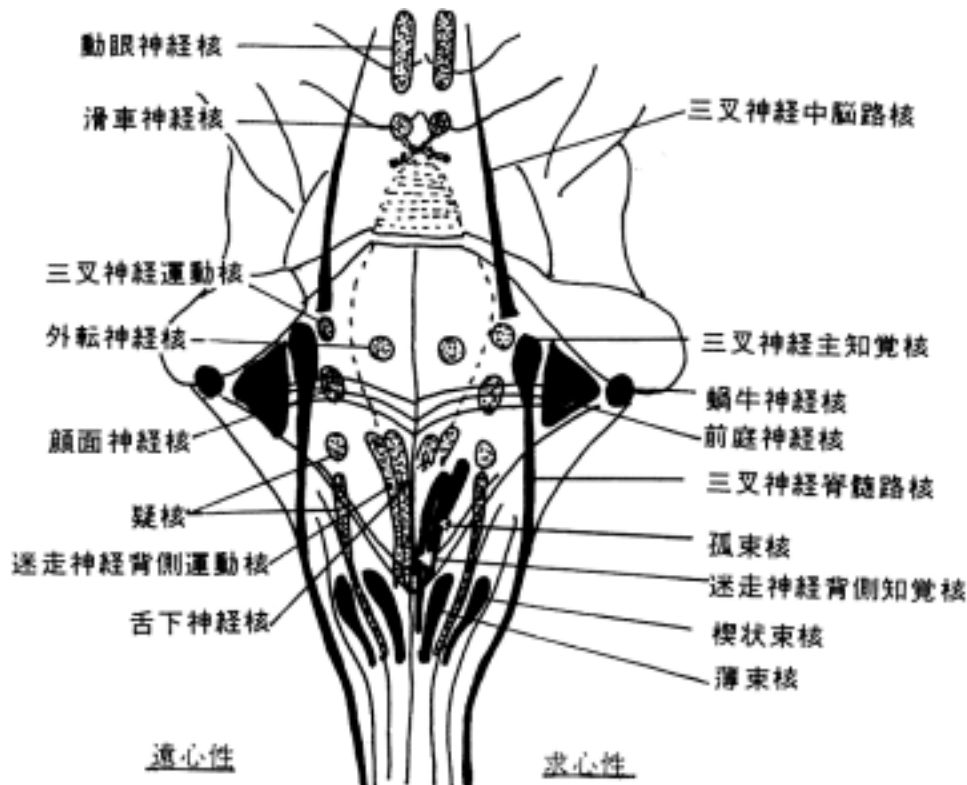
- (1) 体性遠心性神経核 somatic efferent(SE) :
頭頸部の骨格筋で筋節由来の筋を支配
(動眼神経核、滑車神経核、外転神経核、舌下神経核)
- (2) 特殊臓性遠心性神経核 special visceral efferent(SVE) :
頭頸部の横紋筋で鰓弓由来の筋を支配
(三叉神経運動核、顔面神経核、疑核)
- (3) 一般臓性遠心性神経核 general visceral efferent(GVE)
平滑筋、心筋、腺を支配
(動眼神経副核、上唾液核、迷走神経背側運動核、下唾液核)
- (4) 一般臓性求心性神経核 general visceral afferent(GVA) :
内臓の知覚支配
(迷走神経背側知覚核)
- (5) 特殊臓性求心性神経核 special visceral afferent(SVA)
嗅覚、味覚のみ
(嗅球、孤束核)
- (6) 特殊体性求心性神経核 special somatic afferent(SSA) :
視覚、聴覚、平衡覚のみ
(外側膝状核、前庭神経核、蝸牛神経核)
- (7) 一般体性求心性神経核 general somatic afferent(GSA) :
痛覚、温度覚、触覚、深部覚などの体性知覚支配
(三叉神経脊髄路核、三叉神経主知覚核、三叉神経中脳路核)

但し、細胞移動や下小脳脚の出現のため若干のずれがある。



脳神経の支配関係は鰓弓と筋節の発生と関係が深い。
 第1鰓弓は三叉神経、第2鰓弓は顔面神経、第3鰓弓は舌咽神経、第4鰓弓は迷走神経、第6鰓弓は副神経に支配される（第5鰓弓は退化する）。これらから出て横紋筋を支配する神経は特殊臓性遠心性線維である。一方、眼前筋節は動眼神経、滑車神経、外転神経に支配され、後頭筋節は舌下神経に支配される。従って、これらの神経は体性遠心性神経である。





2 動眼神経 oculomotor nerve と関係する神経核：

動眼神経は中脳上丘の高さで大脳脚間から出る。この神経は次の3つの特性を持つ線維が含まれる。

- ・体性遠心性線維
- ・一般臓性遠心性線維
- ・一般体性求心性線維

(1) 体性遠心性線維

外眼筋群(内側直筋、下斜筋、下直筋、上直筋、上眼瞼挙筋)を支配し、動眼神経核より出る。動眼神経核は上丘の高さで中心灰白質の腹側で、内側縦束の内側にある。5つの筋を支配するが、逆行性変性法や逆行性 HRP 標識法によって神経核の内には支配筋による細区分が証明されている。動眼神経核に来る入力線維として次のものが挙げられる。

1.皮質核路より：眼球の随意運動の投射線維である。大脳皮質前頭眼野(8野)から来た線維は網様体を介してこの神経核に終わる。

2.内側縦束より：外転神経核との連絡線維はこの伝導路を通る。外方注視の両眼の共同運動に重要である(外転神経の項を参照)。

- ・上丘より(介在ニューロンを介して)
- ・小脳の歯状核より
- ・その他

(2) 一般臓性遠心性線維

動眼神経副核[自律性]accessory nucleus of oculomotor nerve(Edinger-Westphal nucleus)より起始する。動眼神経根に混在し、脚間窩を出て、動眼神経下枝より毛様体神経節に至る。副核は動眼神経核の背前方に位置する。視蓋前域 pretectal area より対光反射の情報を受ける。

(3) 一般体性求心性線維

外眼筋の筋紡錘から来る線維で三叉神経中脳路核に達する。三叉神経中脳路核は中心灰白質と被蓋の境界部位にあり、その細胞体は脊髄神経節の円形の大型の細胞体を持つ。

瞳孔反射 pupillary reflex :

瞳孔が縮瞳する反射には

- ・対光反射
- ・輻輳反射

の2つがある。

1) 対光反射 light reflex : 次の2つがある

1. 直接瞳孔反射 direct pupillary reflex :

瞳孔に光を入れるとその瞳孔が縮瞳する。

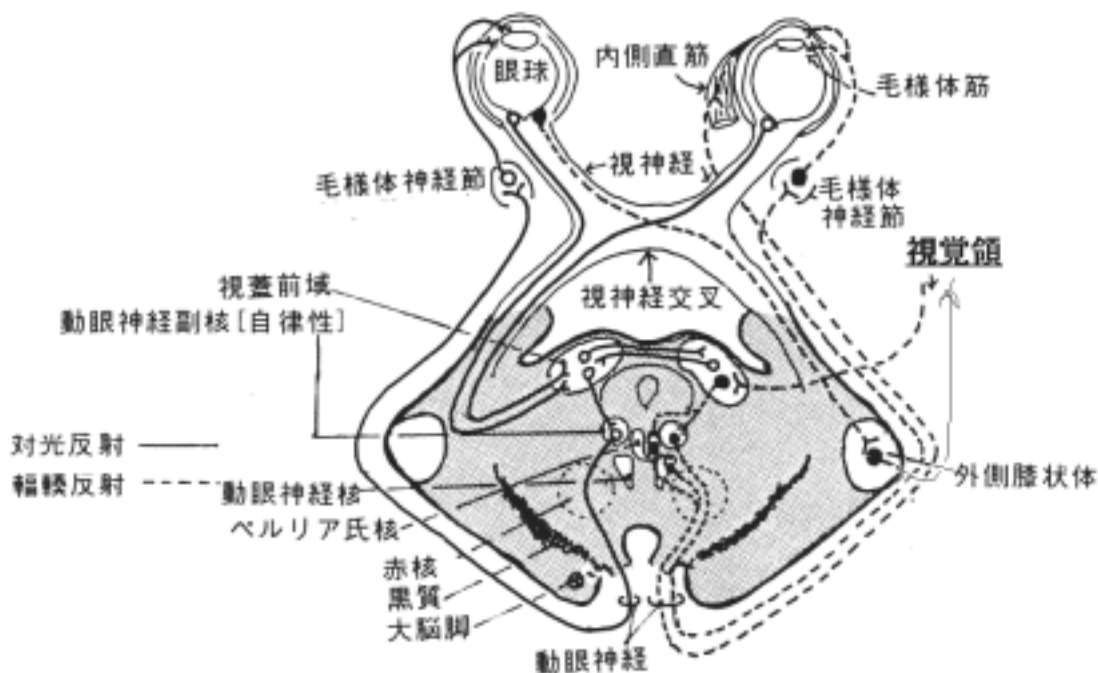
2. 共感性瞳孔反射 consensual pupillary reflex :

瞳孔に光を入れると反対側の瞳孔が縮瞳する。

2) 輻輳反射 convergence reflex :

輻輳運動(遠くから近くに視点を移す運動)すると縮瞳する。遠くから近くを見る視覚情報が視覚領から視蓋前域に入り、動眼神経副核(自律神経)を経由して縮瞳する。同時にペルリア氏核を介して両側の動眼神経の内側直筋を支配する神経細胞群に情報が伝わり、両眼が輻輳運動をする。

* 瞳孔反射の異常として Argyll-Robertson pupil がある。対光反射がなくなるが輻輳反射は残る。神経梅毒に見られる。即ち対光反射と輻輳反射の神経回路が異なることを意味する。



3 滑車神経 trochlear nerve と関係する神経核 :

脳神経の滑車神経の根は滑車神経核を出て背側へ走り交叉して中脳下丘の尾側より中枢神経系外へでる。滑車神経は次の線維から構成される。

- ・体性遠心性線維
- ・一般体性求心性線維

(1) 体性遠心性線維

滑車神経核から出る線維で、上斜筋を支配する。

滑車神経核 nucleus of trochlear nerve は内側縦束の中に埋められた形で存在する大型細胞よりなる細胞集団である。滑車神経核への入力線維としては、次のものが挙げられる。

1)皮質核路より：

大脳皮質前頭眼野より投射し直接終わる。眼球の随意運動に關与する。

2)内側縦束より：

前庭神経核と連絡する。

(2)一般体性求心性線維

上斜筋の筋紡錘からのインパルスを伝え、三叉神経中脳路核に入る。

4 三叉神経 trigeminal nerve と関係する神経核

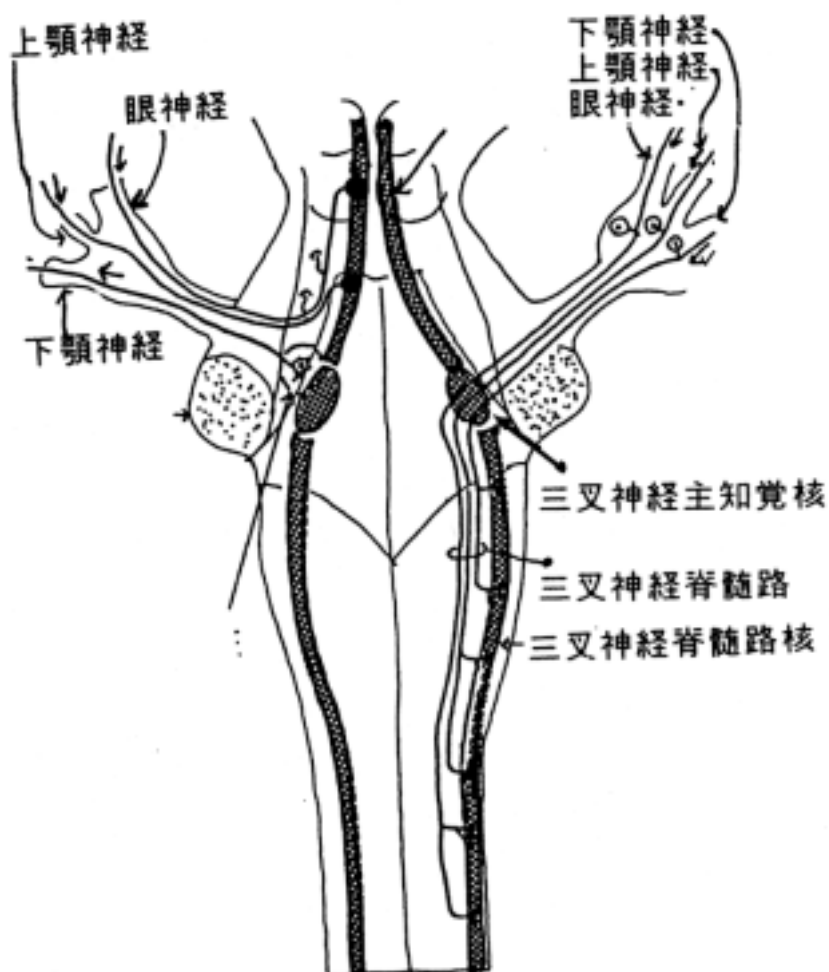
橋を貫く三叉神経には次の性質の線維が含まれる。

- ・一般体性求心性線維
- ・特殊臓性遠心性線維

(1)一般体性求心性線維

知覚の種類によって神経核が異なるといわれる。

- ・三叉神経脊髄路核：温度覚、痛覚、粗大な触覚など
- ・三叉神経主知覚核：圧覚、識別知覚(意識に上る)など
- ・三叉神経中脳路核：筋の固有受容器からの知覚



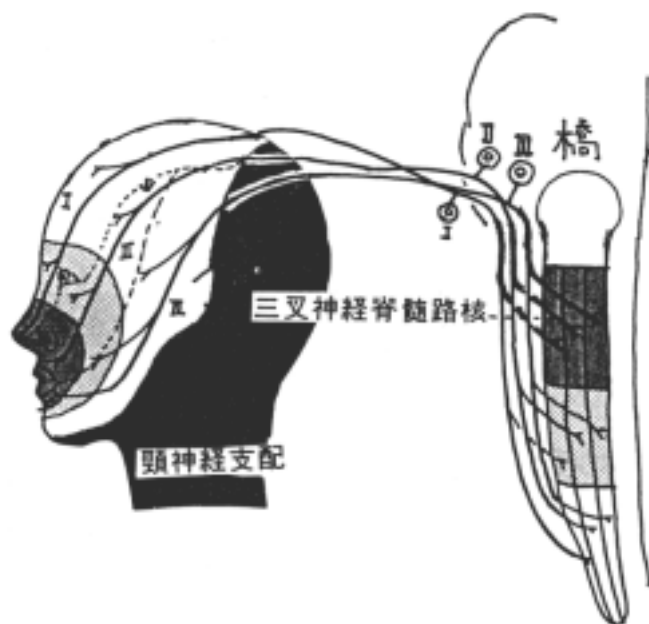
1) 三叉神経脊髄路核

三叉神経節より出た中枢側の線維は橋より入り、三叉神経脊髄路を下行し、その内側にある核に漸次終止する。第二頸髄まで達し、頸髄では終帯を下行し、後角の膠様質が核に相当する。

三叉神経の3大枝が体部位局在性をもって脊髄路核に終わるパターンについてはヒトでは臨床症状と病理解剖所見から次のように推定されている2説がある。

1. 顔面中心部からの知覚線維は脊髄路核の吻側に終り、同心円状に周辺部ほど尾側に終る。例えば顔面中心部の鼻尖には眼神経が、鼻翼と上唇部には上顎神経が、下唇部には下顎神経がきているが、これは脊髄路核の吻側に投射する(下図参照)。

2. 下顎神経由来線維は背側を下行して延髄部に終わり、上顎神経由来線維は中間部を下行して中間部に終わる。眼神経由来の線維は腹側を下行して頸髄部に終わる(前頁右側参照)。



2) 三叉神経主知覚核

この核は三叉神経根の外側にあり、終止様式に局在性があるといわれる。

- ・ 下顎神経由来：腹側部に終る。
- ・ 上顎神経由来：中間部に終る。
- ・ 眼神経由来：背側部に終る。

3) 三叉神経中脳路核

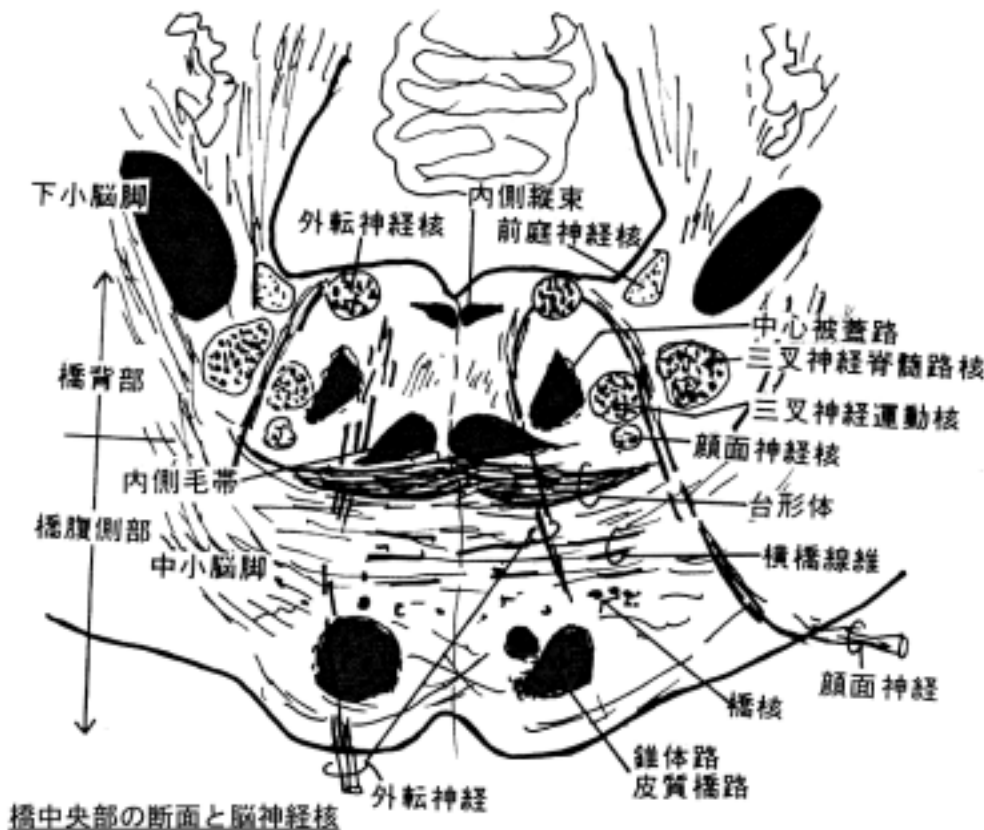
この核は第四脳室上部と中脳水道のまわりの中心灰白質の外側縁近くにあり、細長い細胞集団を構成する。三叉神経運動核の高さより中脳のレベルまで伸びており、大きい単極性ニューロンよりなる。三叉神経節のニューロンと相同のもので細胞体の中脳内に移動した形態と考えられる特殊なニューロンである。咬筋や外眼筋の筋紡錘よりインパルスを受ける。又、歯や歯根膜、硬蓋、関節包などからの圧覚、運動覚に關与する。

4) 三叉神経運動核

大型の下位運動ニューロンが主要な構成ニューロンである神経核で三叉神経根の内側に位置する。ここより出る神経線維は知覚根の内側で三叉神経節の下を通過する運動根(radix motoria または小部 portio minor ともしられる)を形成し、下顎神経に合流して咀嚼筋と口蓋帆張筋、鼓膜張筋を支配する。

・三叉神経運動核への入力線維

- 1.皮質核路の線維が直接あるいは網様体にあるニューロンを介して終わる（随意運動）。
- 2.両側性に三叉神経の知覚核の二次線維がくる。



5 外転神経 abducens nerve と関係する神経核

外転神経は橋・延髄境界部、正中部付近から出る。この神経には次の線維が含まれる。

- ・体性遠心性線維
- ・一般体性求心性線維

(1) 体性遠心性線維

外側直筋 lateral rectus muscle を支配する神経で、外転神経核より出る。

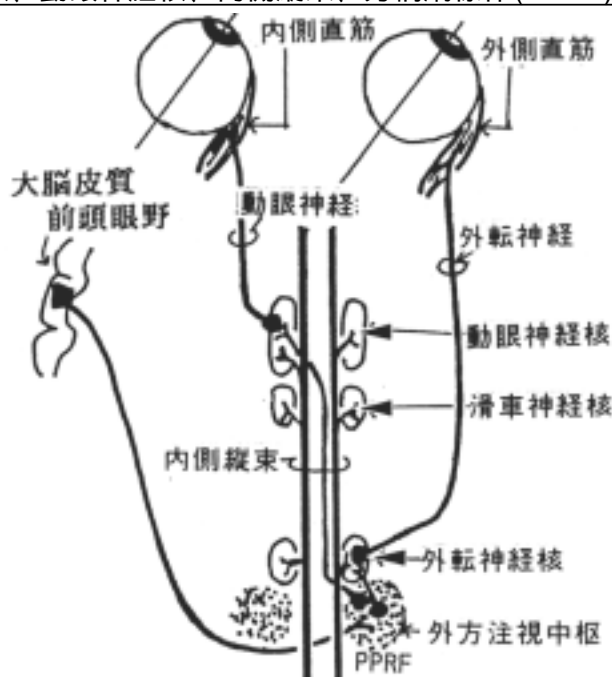
外転神経核は菱形窩にある顔面神経丘 facial collicle の下にあり、大型運動ニューロンよりなる。この核には大脳皮質の前頭眼野から来た皮質核路が介在ニューロン(網様体)を介して終り、眼球の随意運動に関与する。外方注視運動の際、内側縦束と外方注視中枢 conjugate lateral gaze center を介して外転神経核は動眼神経核と神経連絡をもって、内側直筋(動眼神経支配)と外側直筋(外転神経支配)の協調運動を行う。内側縦束を中心とした系統が損なわれると複視や水平性の眼球振盪 nystagmus という眼球異常運動を起こす事がある。外方注視中枢は傍正中橋網様体 paramedian pontine reticular formation (PPRF)にある。外転神経核は内側縦束を介して前庭神経核と連絡しており、頭部の回転運動と眼球運動に関与している。

(2) 一般体性求心性線維

外側直筋の筋紡錘に由来し、三叉神経中脳路核へ中継されると言われる。

外側注視の神経回路

外転神経核、動眼神経核、内側縦束、旁橋網様体(PPRF)等の関係に注意



核間性眼筋麻痺 internuclear ophthalmoplegia は内側縦束の障害として発生する。

1) 内側縦束の一側障害(右側の MLF 障害の例)

- ・ 左側内側直筋の脱支配。
- ・ 外方注視時、右眼は外転位、左眼は正中位をとる。
- ・ 内方注視については、輻輳運動は正常である。
- ・ 右眼は単眼性眼振 *monocular nystagmus* を示す。
- ・ 瞳孔反射も正常である。

2) 内側縦束の両側性障害(両側 MLF は近接するから両側性の事が多い)

- ・ 外方注視時、内転すべき筋は正中位にあり、他の眼は単眼性眼振になる。
- ・ 他の眼球運動は正常に行える。
- ・ 瞳孔反射も正常である。

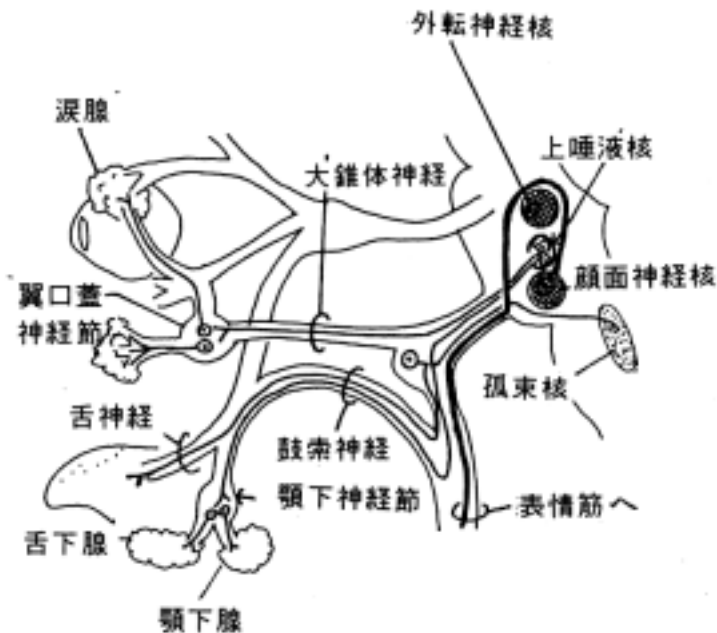
多発性硬化症(*multiple sclerosis*)に多い。

6 顔面神経 facial nerve と関係する神経核

顔面神経は橋・延髄境界部の外側より脳幹を出る。この神経には次の4つの性質をもつ線維が含まれる。

- ・ 特殊臓性遠心性線維
- ・ 特殊臓性求心性線維
- ・ 一般臓性遠心性線維
- ・ 一般体性求心性線維

顔面神経の構成



(1) 特殊臓性遠心性線維：

この線維は耳下腺神経叢、顎二腹筋枝、後耳介神経、アブミ骨神経に含まれ、第二鰓弓由来の顔面筋(表情筋)などを支配し、顔面神経の大部分を占める。この線維は顔面神経核 facial nucleus よりでる。

顔面神経核 facial nucleus は4mmの長い細胞集団で被蓋の腹外側部にあり、三叉神経脊髄路核の腹内側にある。又、延髄の疑核の吻側延長線上にあり、その位置に類似性があることは両者とも特殊臓性遠心性線維を出していることと一致する。顔面神経核よりでた顔面神経根は腹方には向かわず、一旦上方へ走り、外転神経核の内方から前方をまわって(顔面神経根膝と言う)から腹外方に走り、三叉神経核群の内側を通過して橋の尾端よりでる。支配する表情筋によって神経核のニューロン群は亜核に分けられ、顔面上部の筋は腹側核群、顔面下部の筋は背側核群に支配される。

・顔面神経核への入力線維

1) 大脳皮質運動領からの投射線維：皮質核路の線維で表情筋の随意運動に関係する。両側性に直接終わるものと、網様体の介在ニューロンを介して間接的に終わるものがある。顔面の下半分の筋(例えば口輪筋)は片側支配で、上半分の筋(例えば前頭筋)は両側支配である。このため中枢性の顔面片麻痺では患側も正常側も額のしわはよるが、口許にはマヒの症状がでる。末梢性のマヒでは両者とも患側にマヒがくる点で相違がある。

2) 三叉神経脊髄路核からの二次線維：

次の様な三叉神経・顔面神経反射 trigemino-facial reflex から線維結合が考えられている。

・角膜反射 corneal reflex

角膜を柔らかい綿で軽くこすると目を閉じる(眼輪筋が働く正常反射)。

・吸引反射 sucking reflex

口唇を擦ると指に吸いつくような運動をする(成人にあると病的反射)。

3) 赤核より来る線維：

交叉性である。赤核の障害により顔面表情が仮面様になるという臨床症状から推定される。

4) 聴覚路の二次又は三次線維：

アブミ骨筋によるアブミ骨の振動の調整に關与する。聴覚過敏を抑える。

5) 視床や淡蒼球が關与する投射線維：

解剖学的には証明できないが、無意志下でも顔の表情がコントロールされていることから線維結合が想定される。

(2) 一般臟性遠心性線維

大錐体神經 greater petrosal nerve と鼓索神經 chorda tympani に含まれる。この神經線維は上唾液核 superior salivatory nucleus より出る。この核は明瞭な細胞集団は作らず、網様体内に混在する。

(3) 特殊臟性求心性線維

鼓索神經に含まれ舌の前3分の2の味覺に關与する。膝神經節にある細胞体より出て、中枢へ向かう線維は中間神經として、顔面神經と内耳神經の間より腦幹に入る。孤束に入り、孤束核上部に終わる。孤束核より出る二次線維は三叉神經毛帯を通る(味覺の伝導路の項を参照)。

(4) 一般体性求心性線維

この線維は一般的ではないが三叉神經を切除しても顔面の深部感覺が残る症例があることからその存在が推定されている。耳介の知覺の一部を支配するという記載もある。膝神經節に神經細胞体があり、三叉神經脊髓路核に終わる。

7 前庭神經 vestibular nerve と關係する神經核

前庭神經は特殊体性求心性線維からなり、半規管、卵形囊、球形囊にある受容器よりインパルスを受けるが、神經節は内耳道にある。その中枢側の線維は橋の尾端・外側より腦幹に入り、菱形窩の前庭神經野の直下にある前庭神經核に終わる。

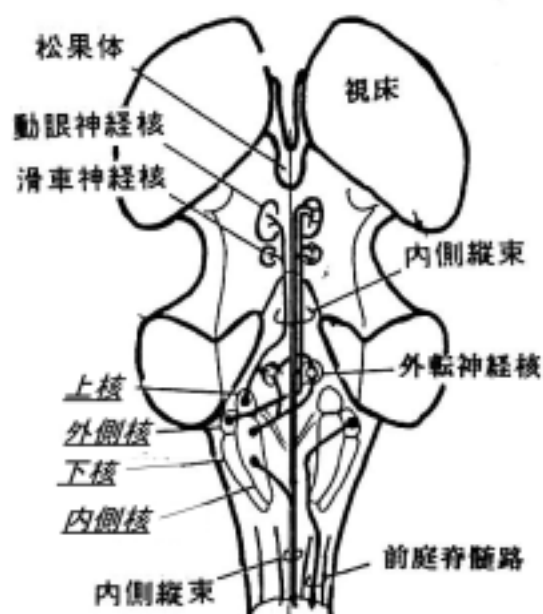
前庭神經核は次の4核から成る。

- ・内側核 medial nucleus(of Schwalbe)
- ・外側核 lateral nucleus(of Deiters)：巨大な細胞からなる。
- ・上核 superior nucleus(of Bechterew)
- ・下核 inferior nucleus(of Roller)：下行枝の髓鞘が核内に多く見られる。

前庭神經は上行枝と下行枝に分かれ、上行枝は上核と内側核(吻側部)、外側核に終わり、下行枝は下核に達し、内側核へ側枝を出す。又、前庭神經核は体の平衡、姿勢の維持などに関係するから他の中枢からも線維を受ける。

(1) 前庭神經核へ入力線維：

- 1) 前庭神經
- 2) 前庭小腦(片葉・小節)から上・下核、内側核へプルキンエ細胞の投射を受ける
- 3) 小腦前葉虫部から前庭外側核へプルキンエ細胞の投射を受ける
- 4) 室頂核から両側の下核、外側核へ投射する
- 5) Cajal 間質核から同側内側核へ投射する



- 6)左・右交連性の結合線維がある。
- 7)脊髄より脊髄前庭路の線維を受ける。
などが挙げられる。

(2)前庭神経核からの出力投射線維

1)小脳へ：

内側核と下核より片葉小節へ。

2)脊髄へ：

外側核より前庭脊髄路として前角へ投射する。

3)網様体へ：

4)内側縦束へ：

全4核より出て脳幹を上行、内側核より出て脊髄前索を下行する。上行する内側縦束は前庭機能と眼球運動を結びつける伝導路である。

めまいなどを意識する大脳皮質への投射系については不明である。前庭神経核から投射を受ける独立した視床核への投射はないが、内側縦束を上行してきた線維を受ける細胞が体性感覚を受ける細胞と混在して存在するという説や、下後腹側核 inferior posteroventral nucleus (VIP)に投射して頭頂間溝の部位に投射する説などがある。また、聴覚領(側頭葉)のやや前方を刺激すると側頭葉癲癇を起こし、回転性のめまいが生じることから、ここに投射するとも言われる。

8 蝸牛神経 cochlear nerve と関係する神経核

蝸牛神経は特殊体性求心性線維からなる。内耳のラセン神経(側頭骨蝸牛軸ラセン管内にある)から出た中枢側の線維は橋の尾端・外側にある聴結節背側から蝸牛神経核に入る。蝸牛神経核は下小脳脚の外側面にあり、2つの核よりなる。

(1)蝸牛神経背側核 dorsal cochlear nucleus

聴結節を作る。

(2)蝸牛神経腹側核 ventral cochlear nucleus

上記の核より大きい。多形の細胞からなり、音階に応じた順で亜核が配列する。蝸牛頂(低い周波数を受感する)は背側核の腹側部と腹側核に、蝸牛底(高い周波数を受感する)は背側核の背側部に終るといふ。

(3)聴条 stria acustica

これら核より出た二次線維は主として交叉し、聴条 stria acustica と呼ばれる線維束を形成する。次のような3つの聴条を形成する(聴覚路の項参照)。

・腹側聴条 ventral acoustic stria

腹側核からでて台形体を作る。

・背側聴条(モナコフ氏)dorsal acoustic stria(of Monakow)

背側核から出て前庭神経内側核の外側を通過して、中継核または外側毛帯に入る。

・中間聴条 intermediate acoustic stria

台形体を作る。

(4)台形体 trapezoid body

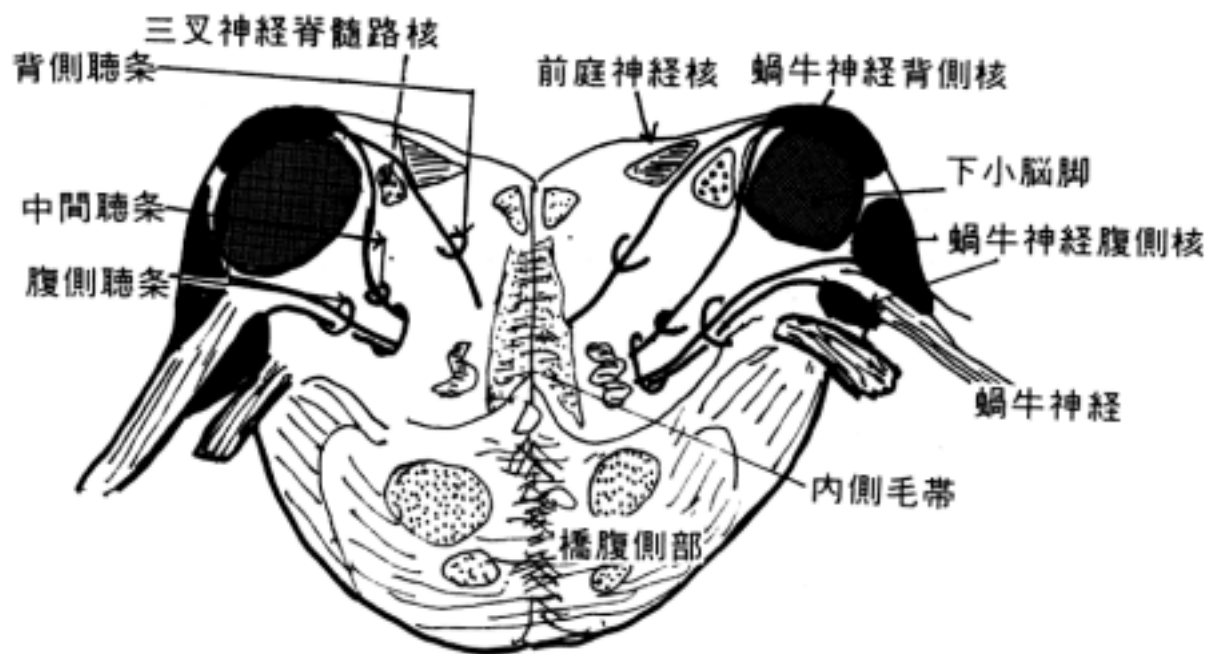
この聴条の交叉線維は台形体 trapezoid body と呼ばれる線維束を作る。この台形体や外側毛帯の中に聴覚伝導路の次のような中継核がある。

・上オリ - プ核 superior olivary nucleus

- ・台形体核 nucleus of trapezoid body など
- ・外側毛帯核 nucleus of lateral lemniscus

(5) 外側毛帯 lateral lemniscus

神経線維は聴糸(あるいは台形体)から外側毛帯に入り、下丘や内側膝状体に達する。内側膝状体からは側頭葉の聴覚野に聴放線が投射する。



9 舌咽神経 glossopharyngeal nerve と関係する神経核

舌咽神経は延髄オリブ背側より出る。次の5つの種類の神経線維からなる。

- ・一般臓性求心性線維
- ・特殊臓性求心性線維
- ・一般体性求心性線維
- ・一般臓性遠心性線維
- ・特殊臓性遠心性線維

(1) 一般臓性求心性線維

舌や耳管の粘膜の知覚に關与する。下神経節に求心性神経細胞がある。迷走神経背側知覚核 dorsal sensory nucleus of vagal nerve にその中枢枝が終ると考えられる。

(2) 特殊臓性求心性線維

舌の後3分の1の味覚に關与する。下神経節に求心性神経細胞がある。孤束核の上部にその中枢枝が終わる。

(3) 一般体性求心性線維

耳介を支配すると言われている小さい神経線維である。上神経節に知覚神経細胞がある。その中枢枝は三叉神経脊髄路核に終わると考えられる。

(4) 一般臓性遠心性線維

下唾液核 inferior salivatory nucleus に起始し、小錐体神経を經由して耳神経節に終わる。耳下腺の分泌を促進する。下唾液核は網様体内に散在性に分布する神経細胞から成り、他の神経核のように明確には周囲から区別ができない。

(5) 特殊臓性遠心性線維

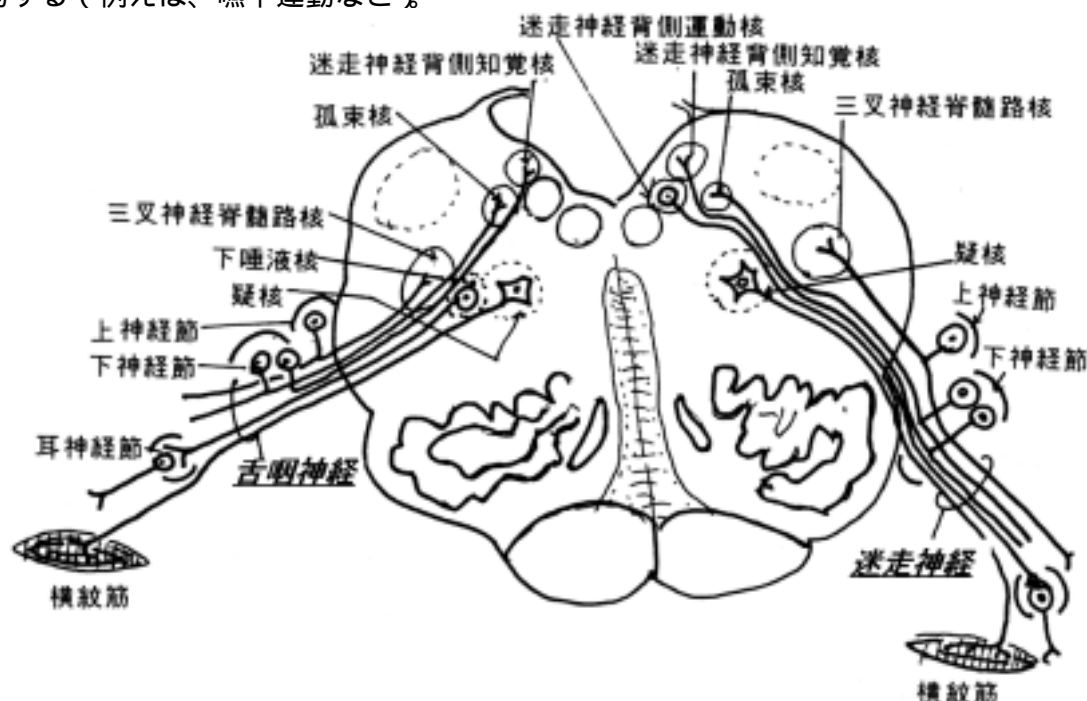
疑核の上部より出る小さい神経線維群で、茎突咽頭筋、上咽頭収縮筋などを支配する。

疑核 nucleus ambiguus :

三叉神経脊髄路核とオリ - ブ核の中間の網様体の中にある散在性の大型細胞よりなる運動核である。毛帯交叉の下端より第4脳室髄条の高さまでの間にあり、喉頭、咽頭の筋を支配する。副神経(喉頭筋支配)、舌咽神経(咽頭筋支配)、迷走神経(咽頭筋、喉頭筋支配)に含まれる特殊臓性遠心性線維はこの神経核から出る。時にメラニン色素を含有する。

・疑核への入力線維 :

- 1) 両側性に皮質運動領から来る皮質核路より線維を受けて随意運動にたずさわる。
- 2) 喉頭・咽頭の粘膜の知覚線維を中継した舌咽神経、迷走神経および三叉神経の知覚神経核からの二次線維を受る(例えば、咳嗽反射を起こす)。
- 3) 咽頭・喉頭筋より来る知覚線維(舌咽・迷走神経)を直接受けて咽頭・喉頭筋の反射運動に関与する(例えば、嚥下運動など)。



10 迷走神経 vagus nerve と関係する神経核

迷走神経は舌咽神経の尾側、オリ - ブの背側から出る。次の5つの機能をもつ神経線維からなり、それに関与する神経核は各々別個に分れている。

- ・一般体性求心性線維
- ・一般臓性求心性線維
- ・特殊臓性求心性線維
- ・一般臓性遠心性線維
- ・特殊臓性遠心性線維

(1) 一般体性求心性線維

上神経節より出る。迷走神経耳介枝 auricular branch of vagus nerve (Arnold) を構成する小さい神経で、耳介の極く一部の皮膚知覚に関与する。三叉神経脊髄路核に終わる。

(2) 一般臓性求心性線維

下神経節より出る。咽頭、喉頭、食道、胸部臓器、腹部臓器の粘膜より来る刺激を迷走神経背側知覚核 dorsal sensory nucleus of vagus nerve に伝達する。嘔吐反射、咳嗽反射、減圧反射など様々な内臓反射の求心性線維として重要である。

(3) 特殊臓性求心性線維

下神経節にある神経細胞より出る神経線維で、喉頭蓋などの味蕾より来る刺激(味覚)を孤束核 solitary nucleus に伝達する。

孤束と孤束核 solitary tract and solitary nucleus :

1) 孤束 :

孤束上部は迷走神経、舌咽神経、顔面神経の味覚性神経が下行する神経線維束で、下部は迷走神経由来の一般臓性の知覚線維が下行する。

2) 孤束核 :

内側核と外側核に分けることがある。

・内側核：迷走神経背側知覚核のことで、尾方では運動核よりわずか下方へさがり、迷走神経交連核になる。

・外側核：孤束に密接しており、味覚に関係する中継核である。上方では大きく橋下端に達し、顔面神経と舌咽神経の味覚神経がはいる。一般に孤束核と言えば外側核をさす。

(4) 一般臓性遠心性線維

迷走神経背側運動核 dorsal motor nucleus of vagus nerve にある神経細胞より出る節前線維で、胸・腹部臓器の腺、心筋、平滑筋を支配する副交感神経節に終わる。腹部臓器では横行結腸まで達する。迷走神経背側運動核は舌下神経核の外側で、菱形窩 fossa rhomboidea の迷走神経三角に相当する所にあり、舌下神経核を少し越えて頭尾方向に伸展する。迷走神経や舌咽神経の知覚核からの二次線維や内臓中枢からの下行線維を受ける。内臓器官(平滑筋、心筋、腺)に対する反射作用に参与する。

(5) 特殊臓性遠心性線維

喉頭・咽頭の鰓弓由来の横紋筋を支配する。疑核の神経線維より出る。

1 1 舌咽神経と迷走神経を中心とした内臓反射

舌咽神経あるいは迷走神経由来の一般臓性知覚を受けた迷走神経背側知覚核は2次線維を出し、他の脳神経運動核や網様体に投射する。網様体からはさらに脊髄へ連絡して様々な反射活動を営む。経験的な行動や病的状態から推定された線維連絡で動物実験でその反射弓を直接証明することは難しい。

(1) 舌下神経核との連絡によって嚥下運動と舌の運動が反射的に協調する。

(2) 唾液核との連絡によって内臓器官からの求心性の情報によって唾液の分泌が反射的に起こる。例えば悪心や嘔吐の時に良く唾液が出る。

(3) 咽頭や喉頭が刺激された時疑核との連絡によって咽頭反射、咳嗽反射が起こる。

(4) 迷走神経背側運動核との連絡によって咳嗽反射や嘔吐反射が起こる。嘔吐反射では網様体を介して横隔神経核(頸髄)や胸髄前角にも伝えられる(網様体脊髄路を介する)。たとえば嘔吐の時、頸髄からの横隔神経の刺激で横隔膜、胸髄からの肋間神経の刺激で腹筋が収縮して腹圧を高める。

(5) 呼吸の支配は迷走神経背側知覚核からその周辺の網様体に中継され(生理学でいう呼吸中枢)、網様体脊髄路として脊髄に達し、脊髄前角の運動細胞が呼吸筋(横隔膜、肋間筋などの横紋筋)を支配する。

(6) 頸動脈洞反射は頸動脈洞圧受容器の情報が舌咽神経(頸動脈洞枝)を介して脳幹に入り、

迷走神経背側運動核に終わる。そこから出た節前線維が迷走神経を通過して右心房の神経節に達し、洞房・房室結節を調節して心筋の運動を支配する。頸動脈洞圧が高まると徐脈と血圧低下が生じる。

(7)精神的な影響で様々な内臓に反射運動が生じる事は日常生活でよく経験する。この事は脳と脳幹にある迷走神経背側運動核の間に線維連絡があることを予想させる。間脳の視床下部より迷走神経背側運動核に終る下行線維が混在する伝導路がシュッツ氏背側縦束 dorsal longitudinal fascicle(of Schutz)である。背側縦束で脳室壁の直下を下行し、延髄では舌下神経核の背外側に位置し、この反射に関与すると考えられている。

1 2 副神経 accessory nerve と関係する神経核

副神経は延髄根と脊髄根よりなる。延髄根はオリブの背側、迷走神経の尾側から出る。次の線維から構成される。

- ・特殊臓性遠心性線維
- ・体性遠心性線維

(1)延髄根 medullary root :

特殊臓性遠心性線維で頭頸部の鰓弓由来の横紋筋を支配する。起始神経核は疑核 nucl.ambiguus 下部にあり、神経線維は迷走神経の尾方より外に出て、内枝 internal branch として迷走神経と一緒になる。反回神経(下喉頭神経)に混じて喉頭筋(甲状輪状筋以外の)を支配する。

(2)脊髄根 spinal root

体性遠心性線維の線維と考えられ、第5(6)頸髄から錐体交叉に至るまでの前角よりおり、前根と後根の間より脊髄を出、脊柱管を上行して大[後頭]孔より頭蓋内を走り延髄根に合する。頸静脈孔を出た後、外枝 external branch となる。僧帽筋や胸鎖乳突筋を支配する。

1 3 舌下神経 hypoglossal nerve と関係する神経核

舌下神経はオリブと錐体の間から出る。次の線維から構成される。

- ・体性遠心性線維
- ・一般体性求心性線維

(1)体性遠心性線維 :

舌下神経核 hypoglossal nucleus の神経細胞より出る主たる神経線維で舌筋を支配する。舌下神経線維は核の腹方に集まり、内側毛帯の外方を下行して、錐体とオリブの間より延髄をでて、舌下神経管を通過して頭蓋外を出る。

舌下神経核 hypoglossal nucleus は約 18mm 長の細胞集団で、大型のニューロンよりなる。正中に近く第4脳室底の近くにあり、オリブ核の下端の位置から第4脳室髄条まで伸びる。

・舌下神経核への入力線維 :

1)随意運動に深く関与する大脳皮質運動領(Brodmann area 4)から来る皮質核路の投射線維を受ける。錐体から線維が入る。

2)その他、網様体、迷走神経、舌咽神経、三叉神経などより二次線維を受ける(内臓と舌の相関的な反射の存在から想定される。)

(2)一般体性求心性線維 :

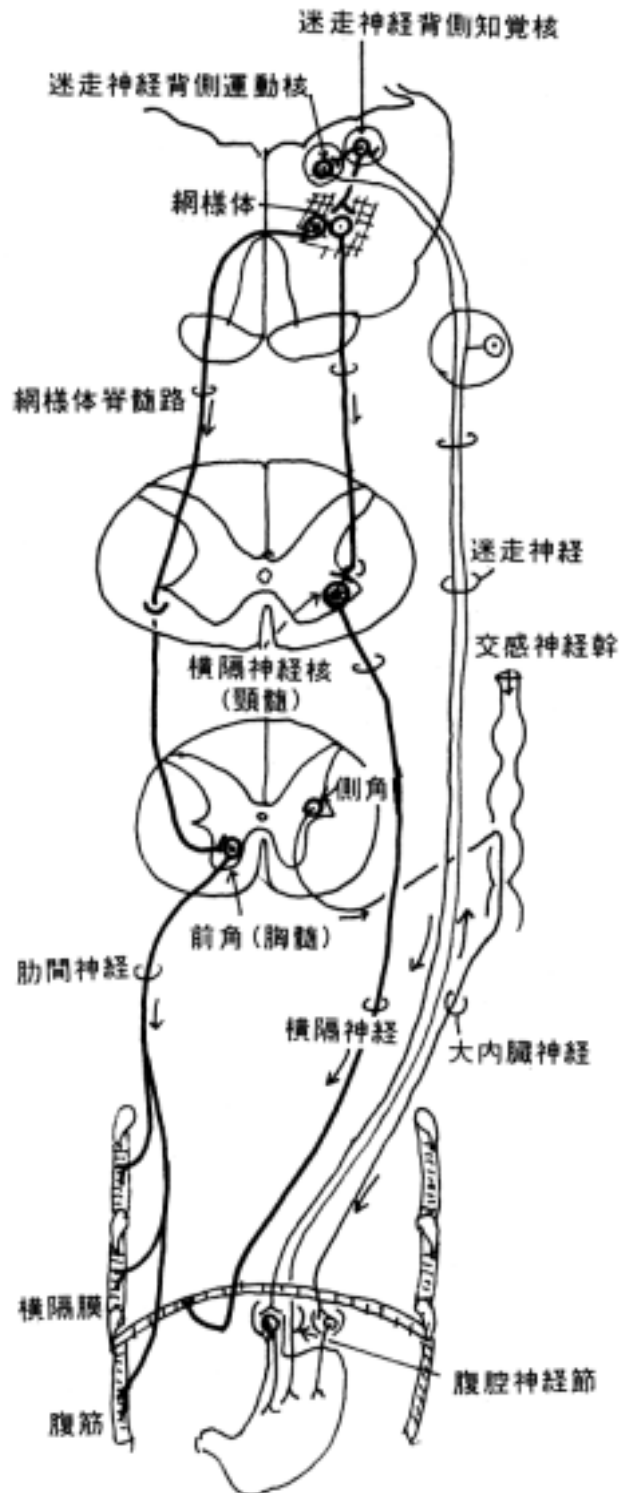
舌筋の筋紡錘からの知覚線維があるからこの線維が混在するはずである。しかし、末梢に置ける神経節の位置は不明である。

舌下神経の検査法 :

舌下神経マヒがある患者に対して、舌を前へ大きく出させると、マヒ側に曲る。

嘔吐反射：

胃や腹膜からの求心刺激が迷走神経を介して迷走神経背側知覚核に入る。その情報は網様体を介して横隔神経核(頸髄)や胸髄前角にも伝えられる(網様体脊髄路を介する)。嘔吐の時、頸髄からでた横隔神経の刺激で横隔膜、胸髄からでたの肋間神経の刺激で腹筋が収縮して腹圧を高める。また、迷走神経運動核へ情報が入ると胃の平滑筋の収縮を促進する。



[] 中脳の構造と線維連絡

[一般目標]

中脳に見られる神経核（脳神経核以外の）、伝導路の位置、機能を理解する。

[行動目標]

1. 上丘および下丘の高さでの内部構造の特徴を説明できる。
2. 脳神経以外の神経核について名称、位置、線維結合およびその作用が説明できる。
3. 中脳を通過する上下行線維の名称、位置、その作用が説明できる。
4. この部での病変と発現する神経症状の関係を説明できる。

1 中脳の内景

中脳は次の4部からなる。

(1) [広義の] 大脳脚 cerebral peduncle : 次の2部からなる

・大脳脚 crus cerebri : 内包からの投射線維の通過する神経束からなり、皮質脊髓路(錐体路)、皮質橋路などがあり、系統発生的には新しい部位である。一般に大脳脚というはこの狭義の大脳脚を意味する。臨床医学では cerebral peduncle と呼ぶことが多い。

・被蓋 tectum : 発生学的には神経管から分化発生してきた古い部位で、脳神経核や中脳網様体、赤核、黒質などが存在する。

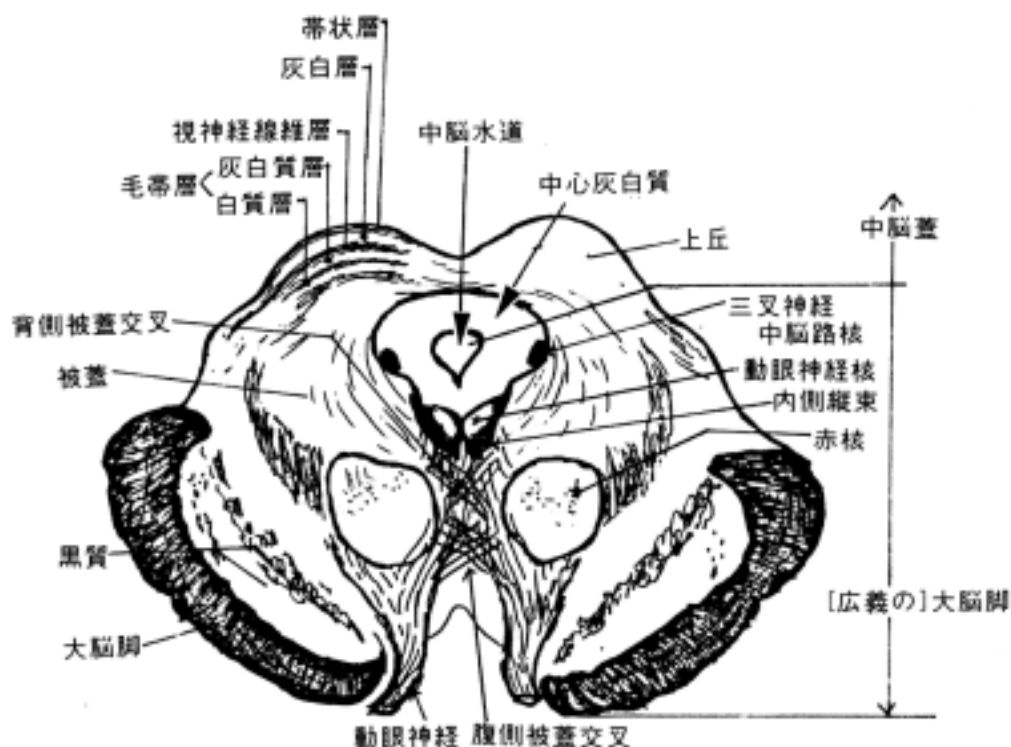
(2) 中脳蓋 tectum mesencephali、又は蓋板 lamina tecti : 次の2部からなる

・上丘 superior collicle : 視覚路からの投射をうける。ヒトでは視覚と頸部の反射運動に関係する。下等な鳥類、爬虫類などでは視神経線維の多くは上丘に投射する。

・下丘 inferior collicle : 聴覚路の中継核である。

(3) 中心灰白質 central gray substance

(4) 中脳水道 cerebral aqueduct



2 上丘の高さの構造

脳神経核としては動眼神経核、動眼神経副核(自律神経)がある。

(1) 赤核 red nucleus

上丘の高さより、間脳後端にかけて位置する卵円形の赤味をおびた核である。その周囲は上小脳脚より来る線維で包まれている。また、赤核を動眼神経根が貫いているので赤核のあるところが障害されると赤核の障害に動眼神経麻痺を伴う(Benedikt 氏症候群という)。錐体外路系の中継核として重要である。

比較解剖学的研究では、赤核は大細胞部と小細胞部から構成され、前者は赤核脊髓路を、後者は赤核オリ - ブ路(中心被蓋路内を下行する)の投射線維をだすといわれている。ヒトでは小細胞部が主体であるのでオリ - ブ核とのつながりが重要になる。

1) 赤核へ来る入力線維

1. 大脳皮質より:

中心前回より交叉せず全域に終る。

2. 小脳核より:

上小脳脚交叉で交叉して来る。

- ・ 栓状核より赤核尾方3分の2の所へ。
- ・ 歯状核より赤核吻側の所へ。

2) 赤核より出る線維

1. 赤核オリ - ブ路 rubroolivary tract:

中心被蓋路内を通る。ヒトで良く発達している。同側性にオリ - ブ核に達する。

2. 赤核脊髓路

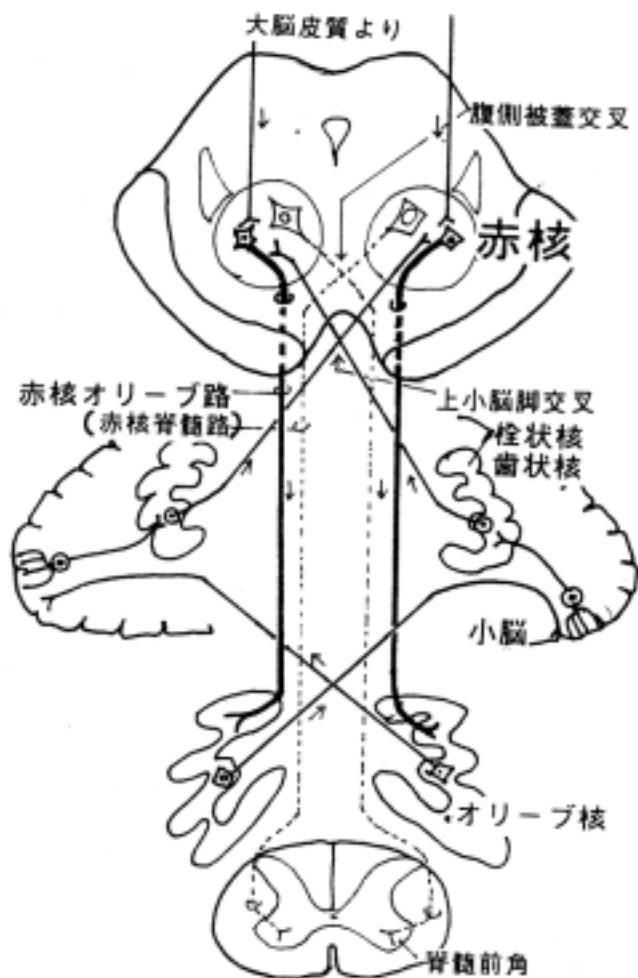
rubrospinal tract (of Monakow):

ヒトでは発達していない。

3. 腹側被蓋交叉

ventral tegmental decussation:

赤核からでて交叉する線維からなる。赤核脊髓路はここで交叉する。その他、この交叉線維は小脳核、顔面神経核、延髄の外側網様核などに投射する。



(2) 黒質 substantia nigra :

大脳脚のすぐ背側にあり、メラニン色素を含む細胞から構成され、肉眼的にも断面で黒く見える。上丘から下丘の高さまで中脳全域に分布する。次の二部より成る。

1) 緻密部 pars compacta :

細胞体の多い所で背側部に位置する。

2) 網状部 pars reticularis :

細胞体の少ない所で大脳脚に近い腹側部に位置する。

黒質のニューロンはドパミンを含み、この部の障害はパキンソン氏病、ハンチントン舞踏病をおこす。

黒質を中心とした線維連絡として次のものが挙げられる。

1. 線条体黒質線維 striatonigral fibers :

主な黒質入力線維で大脳核線条体より投射を受ける。

2. 黒質線条体線維 nigrostriate fibers :

逆に線条体は投射する線維で、ドパミンを伝達物質とする。

3. 黒質視床線維 nigrothalamic fibers :

視床の運動性中継核である前腹側核、外腹側核に投射する。

(3) 中脳網様体 midbrain reticular formation :

橋網様体ほど発達していない。赤核もその一つと考えられるが、一般にはその背外側に分布する細胞群をいう。中脳網様体の障害は重篤な意識障害を生じる。

(4) 脚間核 nucl.interpeduncularis :

脚間窩の背側にある正中部の細胞集団で、手綱核より線維を受ける。反屈束 retroflexus fascicle(of Meynert)という。

(5) 背側被蓋核 dorsal tegmental nucleus :

滑車神経核の背側にあり、視床下部や終脳の中隔野などへ連絡する。

(6) 上丘 superior collicle

上丘は層構造を呈する。表層より大まかに次のような層がある。

1) 帯状層 stratum zonale : 大脳皮質から来た線維の極く一部が終わる。

2) 灰白層 stratum cinereum :

上丘腕を通して来た視神経線維層からの線維及び皮質視蓋路の線維が終わる。

3) 視神経線維層 stratum opticum :

視神経から来る神経線維層。

4) 毛帯層 stratum lemnisci 及び深層 :

白質層と灰白質層で交互に数層にわかれる。脊髄視蓋路、三叉神経脊髄路核の二次線維(三叉神経毛帯の線維)、外側毛帯や下丘からの線維が灰白質層に終わる。視蓋脊髄路や視蓋網様体路(視蓋延髄路)の線維が出る。

5) 上丘を中心とした線維連絡

1. 上丘に入る線維として次のものが挙げられる。

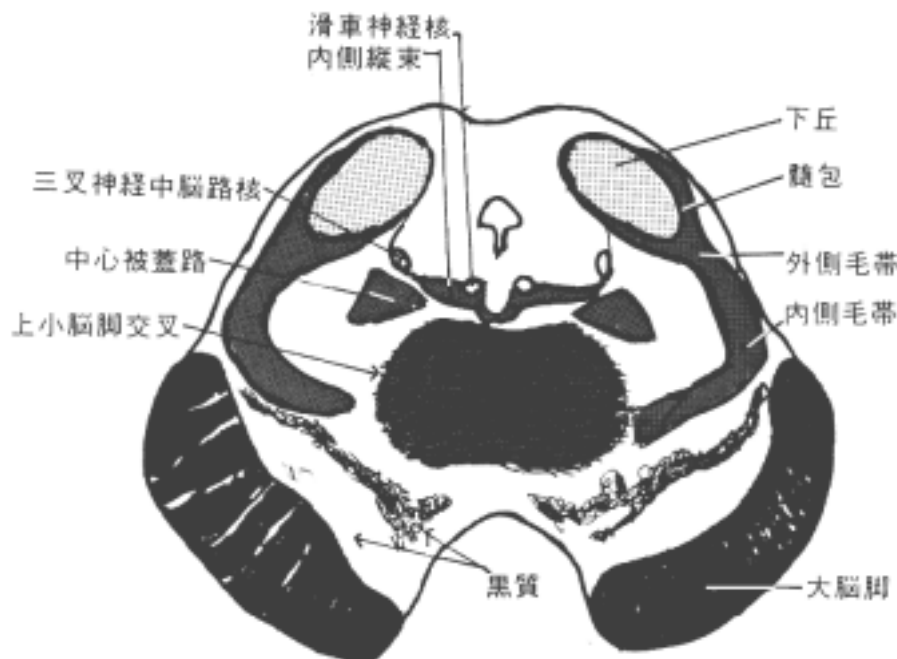
- ・ 網膜より(両側性、大部分は対側より)来る視神経線維。
- ・ 大脳視覚領より(同側より)
- ・ 下丘より

- ・ 脊髄より(脊髄視蓋路 spinotectal tract)
- 2.上丘を出る線維として次のものが挙げられる。
深層の細胞より出る。
- ・ 視蓋脊髄路 tectospinal tr. :
頸髄のレベルまで投射する。光刺激と頸部の反射運動に関係する。
 - ・ 視蓋網様体路 tectoreticular tr.
 - ・ 視蓋核路 tectobulbar tr.
 - ・ 視蓋橋核路 tectopontine tr.
 - ・ 視蓋視床路 tectothalamic tr.
- これらの伝導路の交叉線維が背側被蓋交叉 dorsal tegmental decussation を形成する。

3 下丘の高さの構造 :

下丘の高さに見られる主たる構造物を挙げる。脳神経としては滑車神経核がある。

- (1)内側縦束 medial longitudinal fascicle
前庭神経核などから上行する神経線維束で上丘の高さまで達する。
- (2)上小脳脚交叉 decussation of superior cerebellar peduncle :
小脳核より出て赤核や視床(腹外側核)に達する線維は上小脳脚より出て交叉する。
- (3)中心被蓋路 tr.tegmentalis centralis :
上丘の高さより起こる。
- (4)内側毛帯 medial lemniscus :
後索核をでた線維束で間脳まで達する。上小脳脚交叉が中央にあるため側方へ押しやられる。さらに上部では赤核の外方に位置する。
- (5)外側毛帯 lemniscus lateralis :
聴覚路で下丘へ入る。
- (6)下丘 inferior collicle :
境のはっきりした灰白質の塊で、その周辺は有髄神経の層よりなり、これを髄包という。これは外側毛帯の続きである。ここにも聴覚における周波数性局在がある。



4 大脳脚 cerebral crus or peduncle :

内包からの連続で、上丘、下丘のレベルでみられ、橋腹側部、延髄錐体へ続く。錐体路、皮質橋路（前頭橋核路、側頭橋核路、頭頂橋核路、後頭橋路など）など系統発生的に見て新しい下行伝導路が通る。大脳脚内で各伝導路について決った局在性があるという説もあるが異論がある。

中脳レベルの障害で生じる症候群の例として次のようなものが挙げられる。

1)ベネデクト症候群(Benedikt's syndrome) :

赤核部の障害によって赤核を貫く同側の動眼神経に麻痺が生じ、対側性の不随運動が生じる。大脳脚は正常である。

2)ウェ - バ - 症候群(Weber's syndrome) :

大脳脚の破壊により、四肢、顔面、舌などの対側の片麻痺と同側の大脳脚を貫く動眼神経に麻痺が来る。

3)パリノ - 症候群(Parinaud's syndrome) :

松果体の腫瘍などで中脳蓋(四丘体)が圧迫されて生じる症状で共同性垂直性偏視麻痺がある。

5 中心灰白質

中脳水道の周囲にある灰白質で、有髄神経線維が極めて少ないので周囲と明白に区別がつく。

[] 橋の内部構造と線維連絡

〔一般目標〕

橋に見られる神経核（脳神経以外の）と伝導路および線維連絡を理解する。

〔行動目標〕

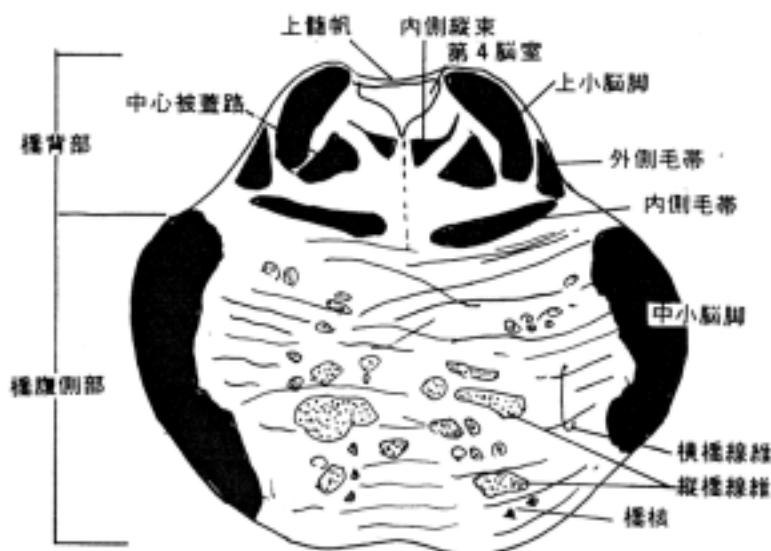1. 橋腹側部と橋背部の内部構造の特徴を説明できる。
2. 橋を通過する長伝導路を説明できる。
3. 脳神経以外の神経核について、その部位、線維連絡、機能的特徴など説明できる。
4. この部の病変の際出現する神経症状を説明できる。

1 橋の内景

橋は横断面で見ると次の二部に分けられる。

- ・橋背部 dorsal part of pons (橋被蓋 tegmentum of pons とも言う)
- ・橋腹側部 ventral part of pons (橋底部 base of pons とも言う)

橋背部は発生的にて神経管から直接分化変形した部位である。橋腹側部はそれに新しく付加された部位と考えることができ、大脳脚からの続きである縦橋線維、後脳と髄脳の翼板から細胞移動で形成された橋核および橋核から出る横橋線維からなる。境界は内側毛帯の位置になる。



(1) 橋背部

外転神経、顔面神経、三叉神経、前庭神経、蝸牛神経に関係する神経核がある（「脳神経と脳神経核」の項を参照）。その他の構造は以下のものである。

1) 橋網様体 pontine reticular formation

2) 橋背部の主な神経線維束

1. 内側縦束 medial longitudinal fascicle
2. 背側縦束 dorsal longitudinal fascicle
3. 脊髄毛帯 spinal lemniscus
4. 外側毛帯 lateral lemniscus

- 5.台形体 trapezoid body
- 6.中心被蓋路 central tegmental tract
- 7.三叉神経毛帯 trigeminal lemniscus
- 8.内側毛帯 medial lemniscus など

(2) 橋腹側部

1) 主な神経核

- 1.橋核 pontine nuclei

2) 主な神経線維束

- 1.錐体路 pyramidal tract(皮質核路 tr.corticonuclearis を含む)
- 2.皮質橋路 corticopontine tract
- 3.横橋線維 transverse pontine fibers

2 橋網様体 (橋背部の神経核)

顔面神経核上端の高さにて延髄の巨大細胞網様核に接する。

- ・下橋網様核 caudal pontine reticular nucleus
- ・上橋網様核 oral pontine reticular nucleus

この2核よりなるが2者の境界の区分は困難である。上橋網様核の下部と下橋網様核より出て脊髄前索を下行する橋(内側)網様体脊髄路がある。同側の前角内側および一部白前交連を通過して対側の前角内側に終止する。

3 橋背部の神経線維束

(1) 内側毛帯 medial lemniscus :

延髄後索核より出て視床に達する線維束である。橋背部の腹側に水平に広がる線維束として走る。延髄と通過する位置が変化することに注意する。

(2) 三叉神経毛帯 trigeminal lemniscus :

三叉神経の二次知覚線維束であるが明確には同定できない。ヒトでは内側毛帯の内側部の背方(腹側路)、内側毛帯の最外側(外側路)および網様体内(背側路)を通るといふ(久留説)。

(3) 脊髄毛帯 spinal lemniscus :

脊髄視床路のことで、外側脊髄視床路は外側毛帯の外側、前脊髄視床路は内側毛帯の外側部を上行するが脳幹部での位置は明確に同定することは難しい。

(4) 台形体 trapezoid body と外側毛帯 lateral lemniscus :

蝸牛神経核から出た聴覚の二次線維が内側毛帯付近で交叉する線維束を台形体といい、そこから上行して下丘に達するまでの経路を外側毛帯という。内側毛帯の外側に位置する。

(5) 中心被蓋路 central tegmental tract :

赤核オリ - ブ核路を含む伝導路である。

(6) 内側縦束 medial longitudinal fascicle :

第四脳室底に近く、また、正中縫線に近いところを縦走する線維束で上行枝と下行枝よりなる。

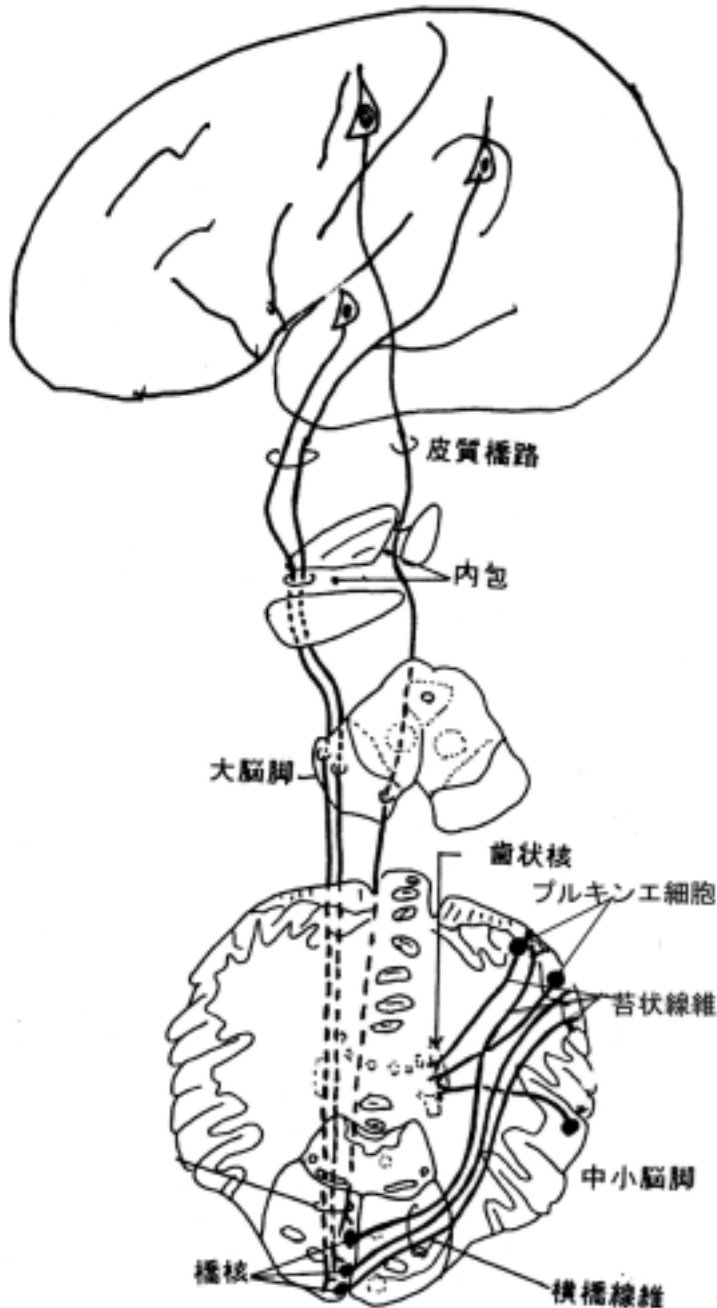
- ・上行枝は前庭神経核より出て外眼筋支配神経核その他へ終わる。
- ・下行枝は前庭神経内側核より出て、脊髄前索を下行して内臓運動核や自律神経系の細胞に終わる。又、下行枝には上丘、橋網様体より下行する線維が含まれる。

(7) 背側縦束(シュッツ氏縦束)dorsal longitudinal fascicle(of Schutz) :

橋では第四脳室底部を走る。視床下部と迷走神経背側核を結ぶ神経線維がある。

4 橋腹側部の神経核

橋腹部には橋核 pontine nuclei が散在する。この核は大脳皮質より下行する皮質橋路の線維を受け、反対側の小脳に向かって二次線維を出す。これを横橋線維 transverse pontine fibers といい、中小脳脚の大部分を構成する。大脳皮質と小脳を結ぶ重要な中継核である。



5 橋腹側部の縦走線維束

縦橋線維 longitudinal pontine fibers といい、大脳脚より下行する錐体路、皮質橋路からなる。延髄錐体に向うが皮質橋路は橋核に終る。

[] 延髄の内部構造と線維連絡

[一般目標]

延髄の内部構造を理解し、延髄の病巣により発現する神経症状を把握する。

[行動目標]

1. 延髄の外景と内部構造の関係を説明できる。
2. 延髄の内部構造の特徴を発生分化の上から説明できる。
3. 脳神経以外の神経核について、その部位、線維連絡、機能的特徴など説明できる。

1 延髄の内景の概略

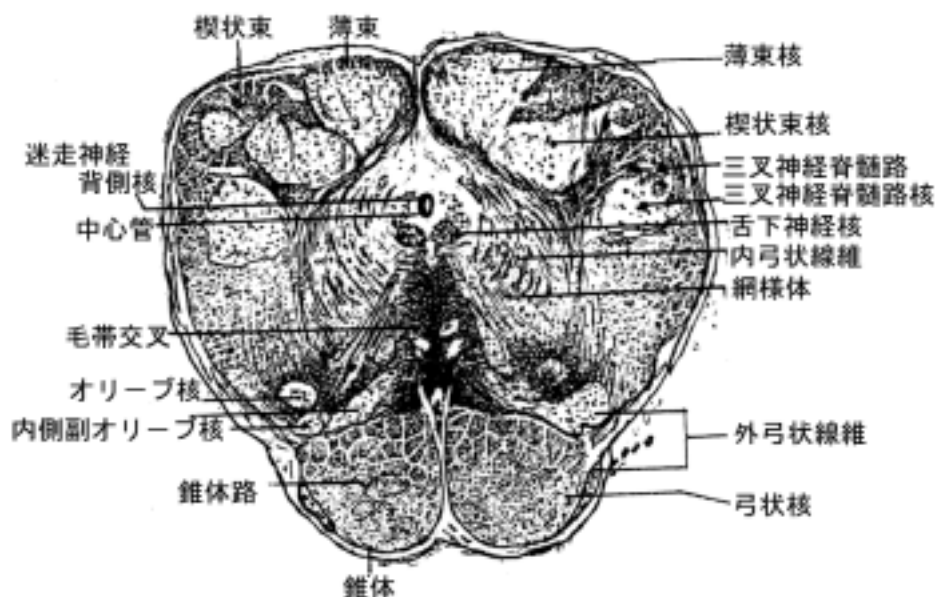
脊髄は発生でみられた神経管の基本構造を保つが、延髄ではその構造が脳神経核の発達などで修飾され複雑な様相を示す。

(1) 延髄下部:

中心管が存在し、第4脳室に達していないから closed medulla と呼ばれることがある。神経管の基本構造は残っているものの、次の構造物が発達して脊髄とはやゝ異なる形態となる。

- ・後索核とその二次線維の内側毛帯（知覚の伝導路の項を参照）:
- ・錐体および錐体交叉（運動の伝導路の項を参照）:
- ・網様体:
- ・脳神経核の舌下神経核や迷走神経背側核などの尾端部が出現:

脊髄後角に相当するものは三叉神経脊髄路核である。基板由来の舌下神経核は中心管周囲の中心灰白質腹側にあり、外方へ向かって迷走神経背側核がならぶ(巻末の切片の写真を参照)。



(2) 延髄中央部

蓋板が開いて中心管が広がり第4脳室を形成するので open medulla と呼ばれることがある。したがって翼板に位置する脳神経核は側方に展開する。(「脳神経と脳神経核の項を参照」)

これらの脳神経核に加えて次の構造物が存在するため、神経管の基本構造とは極めて異なった形態になる。

- ・オリ - ブ核 olivary nucleus とそこから小脳へ行く線維

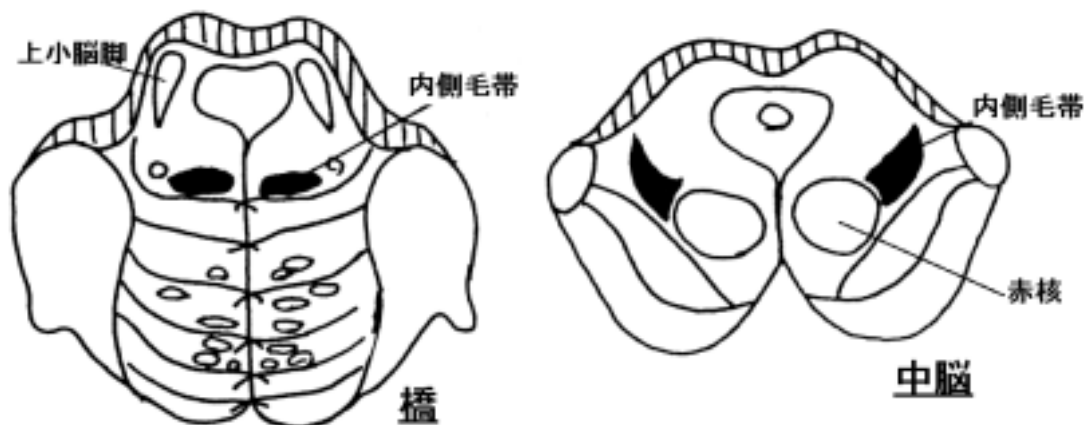
- ・ 三叉神経脊髄路核 trigeminal nucleus of spinal tract
 - ・ 内側毛帯 medial lemniscus 及び三叉神経脊髄路核からの二次線維(三叉神経毛帯という)
 - ・ 錐体路 pyramidal tract
 - ・ 網様体 reticular formation などが加わり複雑な形となる。
- (巻末の切片の写真を参照)。

2 後索核 nuclei of posterior funiculi

後索核は薄束核 gracilis nucleus と楔状束核 cuneate nucleus からなる。脊髄後索(薄束と楔状束)を上行する後根線維の終止核で、薄束核は下半身より、楔状束核は上半身から来る線維が終止する。後索では下方から上行するものほど内側に、上方から上行するものほど外側に位置する(巻末延髄の写真を参照)。

薄束核は楔状束核よりも下位に出現し、楔状束核は薄束核より上部にまで伸展している。薄束核と楔状束核から出る線維(二次線維)は内弓状線維 internal arcuate fibers と言い、腹内方に走って交叉し、毛帯交叉 decussation of lemniscus を形成する。交叉した後、内側毛帯 medial lemniscus と呼ばれる線維束を形成して、脳幹を上行し、視床の後外側腹側核(VPL核)に終わる。内側毛帯は延髄、橋、中脳を上行する際、その位置を変化させるから注意を要する。

この系統(内側毛帯系)は、受容器 脊髄神経節 後根 後索(薄束と楔状束) 後索核 内弓状線維 毛帯交叉 内側毛帯 視床(VPL核) 上視床脚 放線冠 大脳知覚領から成り、分別触覚、深部覚を支配する重要な系統である(知覚伝導路の項参照)。



3 副楔状束核 accessory cuneate nucleus (= 外側楔状束核 lateral cuneate nucleus)

脊髄のクラ - ク氏背核に相同のもので、上肢および頸部の筋からの情報をうける(クラ - ク氏背核は第8頸髄から第2腰髄の間にあるので上肢や頸部にはほとんど関与しない)。後根より入った線維は楔状束を上行して、同側の副楔状束核に終止する。

この核の細胞はクラ - ク氏背核の神経細胞に類似する。この核より出た線維は同側の下小脳脚を通して小脳に入る。後脊髄小脳路と同じ性格をもつ。

4 網様体 reticular formation

網様体は中脳、橋、延髄など脳幹にあり、有髄神経線維の網目に包まれて神経細胞が散在する構造を示す。脊髄の上位中枢として、脳と脊髄のあいだの中継機構として働く。睡眠や覚醒、呼吸運動などの生命の基本現象に重要な意味をもつ。したがって系統的に古く、下等動物では大きい部分を占める。一般に内側3分の2の網様体は長い上行・下行投射線維を出し、外側3分の1は外部より情報を受け中継する。次の諸核は延髄網様体の主な神経核である。

(1) 外側網様核 lateral reticular nucleus :

脊髄から大量の線維(脊髄網様体路、脊髄視床路の側枝)が終わり、小脳に中継する。

(2) 小細胞性網様核 parvocellular reticular nucleus :

脳幹の内側にあり、知覚核から側枝を受ける。

(3) 巨大細胞性網様核 gigantocellular reticular nucleus :

大脳皮質から両側に皮質網様体路の線維をうける。又、脊髄から線維も受ける。上行および下行投射路を出す。上行路は大部分非交叉性の線維で視床髄板内核に終わる。中心被蓋路を通る。下行路は網様体脊髄路を出す。

(4) 旁正中網様核 paramedian reticular nucleus :

小脳と相互的な線維連絡をもつ。

(5) 縫線核 raphe nuclei :

延髄、橋、中脳の正中線部に存在する細胞群の総称である。セロトニン含有ニューロンとして知られており、終脳、間脳、脳幹、脊髄に広く投射する。

5 下オリ - ブ核群 inferior olivary complex

延髄腹側のふくらみであるオリ - ブ内に位置し、次の諸核より成る。

(1) オリ - ブ核 olivary nucleus

(2) 内側副オリ - ブ核 medial accessory olivary nucleus

(3) 背側副オリ - ブ核 dorsal accessory olivary nucleus

オリ - ブ核はオリ - ブ内に位置し、開口部を内側にもつシワの多い袋状の細胞集団である。この核の開口部から出た線維は下小脳脚を通して反対側の小脳全野に分布する。延髄を横走し交叉するこの線維を内弓状線維 internal arcuate fibers と呼ぶことがある。副オリ - ブ核およびオリ - ブ核の最内側部は系統発生的に古く小脳虫部に投射し、それに対してオリ - ブ核外側部は小脳半球(新小脳)に投射する。

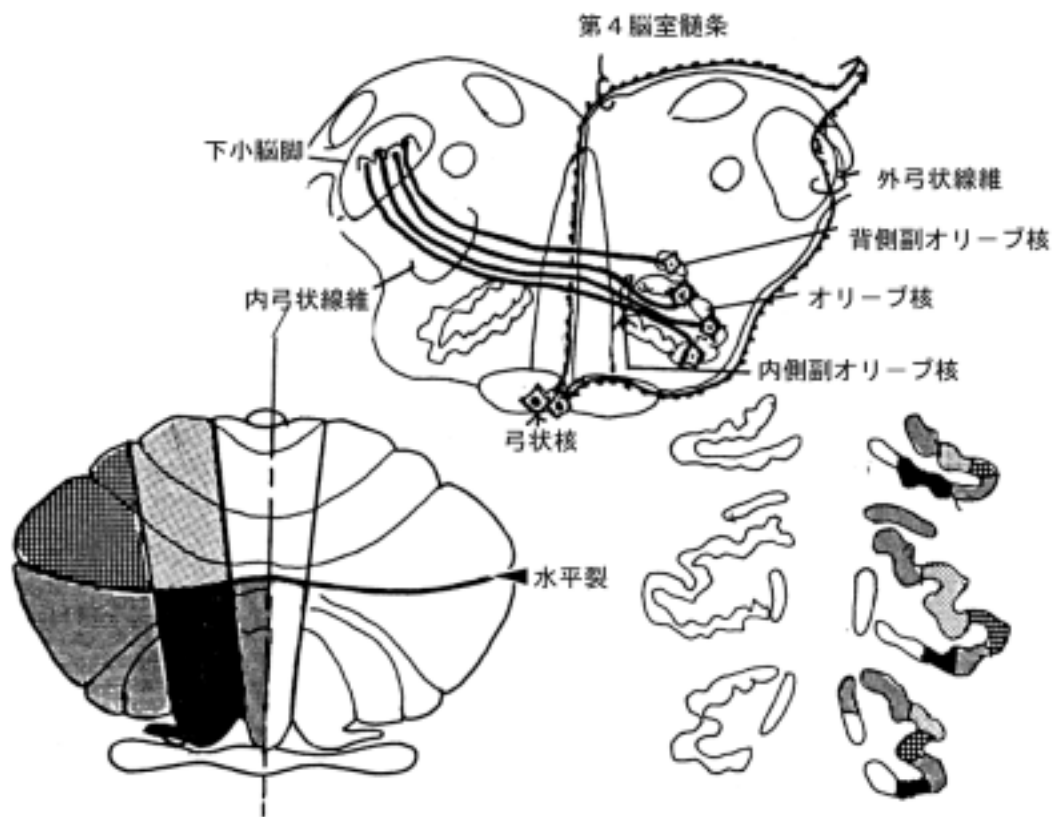
オリ - ブ核に入る線維 :

オリ - ブ核を包む有髄神経線維はこの核へ入る線維よりなる。その入力線維には次のものが挙げられる。

1) 皮質オリ - ブ核路 corticoolivary tract : 錐体路に伴行し、両側性にオリ - ブ核に終わる。

2) 中心被蓋路 central tegmental tract : 赤核や中脳の中心灰白質よりおこり、非交叉性にオリ - ブ核に終わる。

3) 脊髄オリ - ブ核路 spinoolivary tract : 前索を上行して、副オリ - ブ核へ終わる。



6 弓状核 arcuate nuclei

延髄錐体の内に見られる小さい核で、小脳へ投射する線維を出す。発生上、橋核やオリブ核に類似した神経核で、大脳皮質より投射を受ける。弓状核より起始した神経線維は、交叉して正中部を上行して第4脳室底にそって外方に走り第4脳室髄条 medullary striae of fourth ventricle を形成して、小脳片葉に終わる。また、交叉して延髄の腹側より背側面にそって走り小脳に入る線維を外弓状線維 external arcuate fibers という。

[] 小脳の構造と線維連絡

〔一般目標〕

小脳の構造を機能と関連させて理解し、小脳疾患に発現する異常神経症状を解釈できる

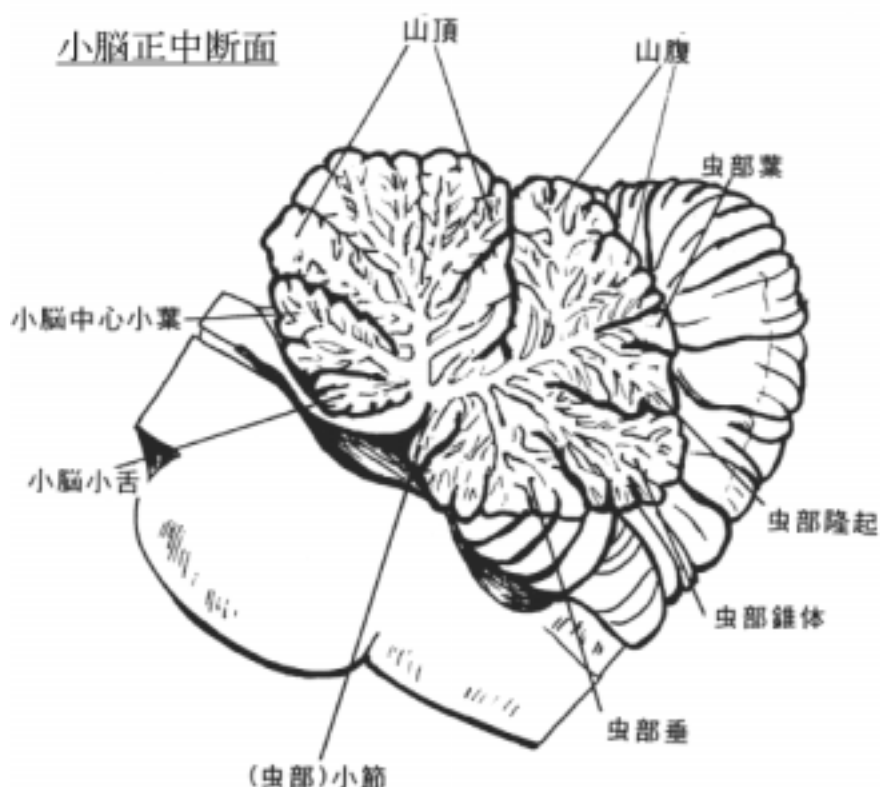
〔行動目標〕

- 1．小脳の各部位の名称が説明できる。
- 2．小脳の神経細胞構築の特徴を説明できる。
- 3．小脳を中心とする線維結合を説明できる。
- 4．小脳の機能を線維結合と関連させて概略を説明できる。

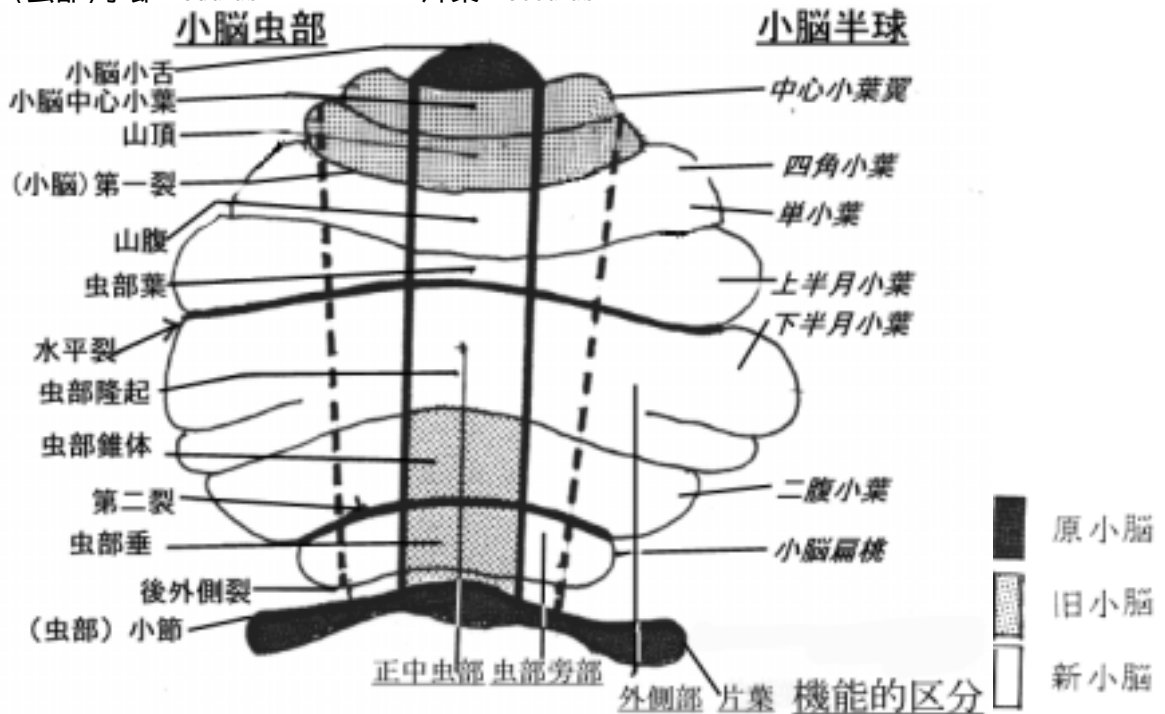
1 小脳の外観(岡嶋 659-664 頁)

(1)小脳皮質 cerebellar cortex(岡嶋 660-661 頁)

小脳は外側部の小脳半球 cerebellar hemisphere と中央部の虫部 vermis に分けられる。さらに小脳皮質は小脳溝 cerebellar fissures によって細かい小脳回 cerebellar folia が形成され、ヒダの多い外観を呈する。この細かいヒダのために小脳皮質の 85%は表から見えず、また表面の面積は大脳皮質のその 3/4 に当ると言われている。小脳半球と虫部の皮質は小脳溝によって形態の上で下記のように区分され、各々対応する。虫部の正中断面ではその形態は常に一定であるので、各部位を分ける溝を確認し、半球表面に向かって追って行くと小脳半球の区分も容易に同定できる。



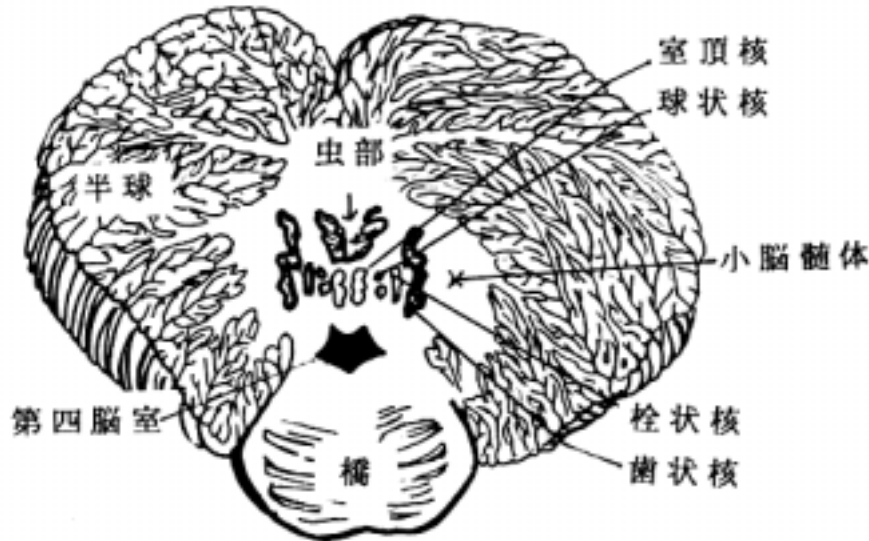
[虫部]	[小脳半球]
小脳小舌 ligula cerebelli	該当するものなし
小脳中心小葉 central lobule	中心小葉翼 ala of central lobule
山頂 culmen	四角小葉 quadrirangular lobule
- - - - - 第一裂 primary fissure - - - - -	
山腹 declive	単小葉 simple lobule
虫部葉 folium vermis	上半月小葉 superior semilunar lobule
- - - - - 水平裂 horizontal fissure - - - - -	
虫部隆起 tuber vermis	下半月小葉 inferior semilunar lobule
虫部錐体 pyramis vermis	二腹小葉 biventer lobule
- - - - - 第二裂 secondary fissure - - - - -	
虫部垂 uvula vermis	小脳扁桃 cerebellar tonsil
- - - - - 後外側裂 posterolateral fissure - - - - -	
(虫部)小節 nodulus	片葉 flocculus



(2) 小脳髓質 cerebellar medulla (岡嶋 661 頁)

深層の白質 white matter で部位によって次の名称がある。

- 1) 髓体 corpus medullare : 髓質の中心部は白質の塊を言う。
- 2) 小脳活樹 arbor vitae cerebelli : 虫部矢状断面で樹木の枝のように見える白質を言う。
- 3) 白質板 laminae albae : 皮質の小脳回に沿って入り込む白質を言う。



(3) 小脳核 nuclei cerebelli (岡嶋 664 頁) :

髓体の中に埋没している。前頭断面から次の4核を外側から観察できる。小脳核は小脳からの出力線維を出す神経細胞群として重要である。系統発生的に見て、新しい順に外側より配列する。

- 1) 歯状核 dentate nucleus
- 2) 栓状核 emboliform nucleus
- 3) 球状核 globose nucleus
- 4) 室頂核 fastigial nucleus

歯状核を外側核 lateral nucleus、栓状核と球状核を中位核 interpositus nucleus、室頂核を内側核 medial nucleus と言う事がある。アメリカの医学生はこの配列を内側から頭文字を取って "Fatty Girls Eat Doughnuts." と憶える。

(4) 小脳脚 cerebellar peduncles (岡嶋 661-664 頁)

次の3つの小脳脚がある。小脳を中心として神経回路の項でその線維構成を学ぶ。

1) 下小脳脚 inferior cerebellar peduncle :

索状体 restiform body 又は脊髄小脳脚 crus medullocerebellare とも言う。脊髄・延髄と小脳を結ぶ。欧米の教科書では restiform body という用語は良く使われる。

2) 中小脳脚 middle cerebellar peduncle :

橋腕 pontine brachium 又は橋小脳脚 crus pontocerebellare とも言われた。橋核からの神経線維からなる。欧米の教科書では pontine brachium という用語は良く使われる。

3) 上小脳脚 superior cerebellar peduncle :

結合腕 conjunctive brachium 又は小脳大脳脚 crus cerebellocerebrale とも言う。主として小脳と中脳・間脳を結ぶ。欧米の教科書では conjunctive brachium という用語は良く使われる。

2 小脳の区分

小脳は正中部の虫部と両側の小脳半球に分けられるが、表面から見て、区分を決める際立った境界はない。従って、次の点からの区分が考えられる。

(1) 回 folium、溝 fissula による区分 :

先に述べたように虫部の正中断面から区分できる。

(2)機能から見た区分：

解剖学用語にない分類である。系統発生的に見て古い順に並べると次のようになる。この配列は小脳皮質から投射される小脳核の配列と関連する。

- ・片葉小節葉 flocculonodular lobe：
室頂核と前庭神経核に関係が深い。
- ・正中虫部 median vermal area：
室頂核と関係が深い
- ・虫部旁部 paravermal area：
中位核（球状核と柱状核）と関係が深い
- ・外側部 lateral area：
主として歯状核と関係が深い

3)発生から見た区分

小脳を次の様に分類することがある。

- ・原小脳(原始小脳、古小脳)archicerebellum：
小脳下面にある(虫部)小節と片葉が相当し、系統発生的に古い部分で前庭神経系と関係が深い。
- ・旧小脳 paleocerebellum：
次に古い部位で、虫部錐体と虫部垂および第一裂の前方(前葉)が相当し、脊髄と関係が深い。
- ・新小脳 neocerebellum：
小脳半球の大部分と残りの虫部が相当し、特に大脳皮質、橋と関係が深く人で良く発達している。

3 小脳皮質の細胞構築

小脳皮質は神経細胞の配列から次の3層が区別される。

- ・分子層 molecular layer
- ・プルキンエ細胞層(解剖学用語では神経節細胞層)Purkinje cell layer
- ・顆粒細胞層 granule cell layer

(1)分子層は次のものから構成されている。

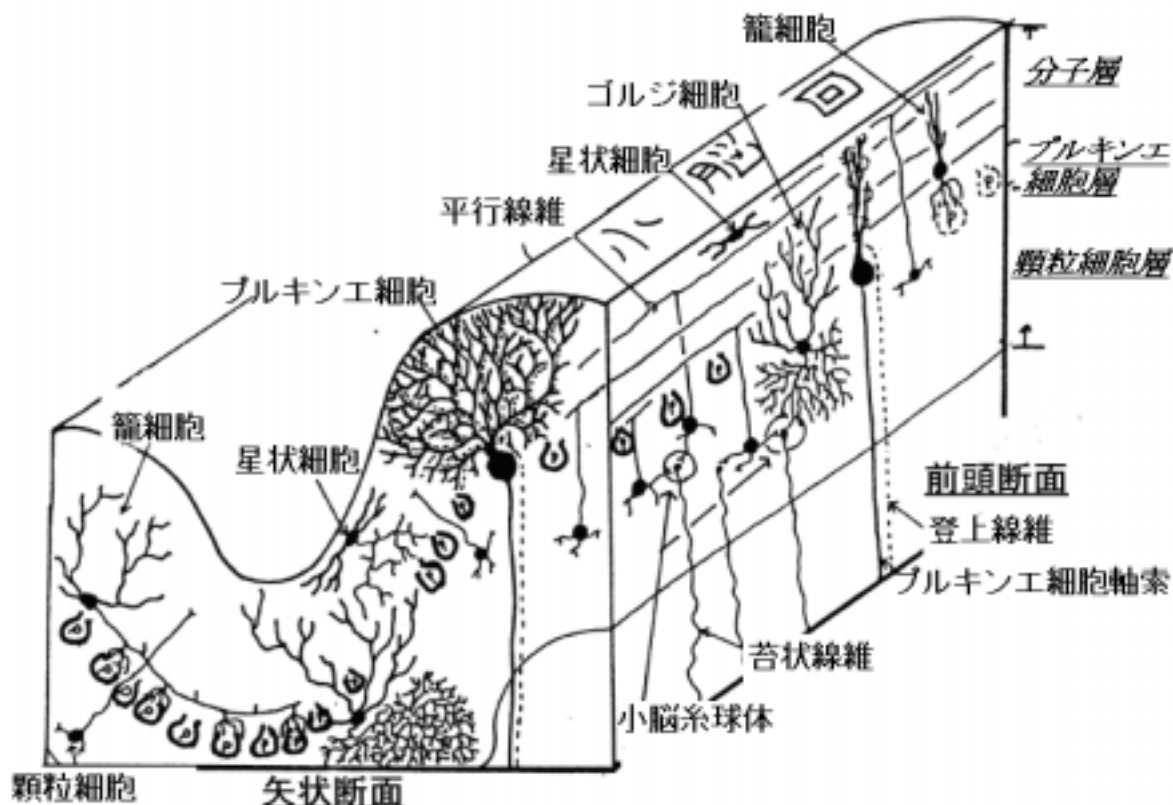
- 1)プルキンエ細胞の樹状突起 dendrites of Purkinje cells
- 2)星状細胞(又は籠細胞)stellate cells (basket cells)
- 3)顆粒細胞の軸索で平行線維 parallel fibers という。
- 4)登上線維 climbing fibers：オリ - ブ核、青斑核、縫線核からの軸索で分子層のプルキンエ細胞の樹状突起に直接終末を形成する。プルキンエ細胞の反回側枝も含まれる。
- 5)グリア細胞：Bergmann cells の突起、稀突起膠細胞、小膠細胞
その他

(2)プルキンエ細胞層は次のものから構成されている。

- 1)プルキンエ細胞の細胞体
- 2)籠細胞の軸索
- 3)バ - グマン細胞 Bergmann cells の細胞体、稀突起膠細胞、小膠細胞
その他

(3) 顆粒細胞層は次のものから構成されている。

- 1) 顆粒細胞 granule cells の細胞体と樹状突起
- 2) ゴルジ細胞 Golgi cells の細胞体と樹状突起
- 3) 苔状線維 mossy fibers とその終末(小脳系球体 cerebellar glomerulus) : 小脳皮質の顆粒細胞に連絡する入力線維の総称である。この線維が小脳への主要入力線維である。
- 4) グリア細胞 glial cells : バ - グマン細胞以外のグリア細胞である。



4 小脳皮質の線維結合

小脳のプルキンエ細胞を中心に神経回路網が形成される。

(1) 小脳皮質に入る求心線維：脳幹から2種類の線維が入ってくる。

- ・ 苔状線維 mossy fibers : 顆粒細胞の樹状突起に終わる。
- ・ 登上線維 climbing fibers : 分子層に入りプルキンエ細胞の樹状突起に終わる。

(2) 小脳皮質内ニューロン：

- ・ 星状細胞：分子層にあり、軸索はプルキンエ細胞の樹状突起に終わる。
- ・ 籠細胞：分子層にあり、軸索が籠状にプルキンエ細胞の細胞体を取り巻く。
- ・ ゴルジ細胞：顆粒細胞層にある。軸索は小脳系球体を作る。

5 苔状線維 mossy fibers と顆粒細胞 granule cells :

小脳脚を通じて脳幹、脊髄から小脳皮質に達し、顆粒細胞層に終る。顆粒細胞層の顆粒細胞の樹状突起と興奮性シナプスを作る。顆粒細胞の樹状突起の先端部は鳥の足の様な分枝をしていて苔状線維の大きく膨らんだ終末をつかむようにシナプスを作り、さらにその周りをゴルジ細胞からの抑制性の終末で囲まれていて、複雑なシナプス複合体を形成する。これは小脳系球体と呼ばれる。顆粒細胞の1本の軸索は分子層に上行し、分子層でT字形に分枝して平行線維になり、プルキンエ細胞の樹状突起にグルタミン酸を伝達物質とする興奮性の終

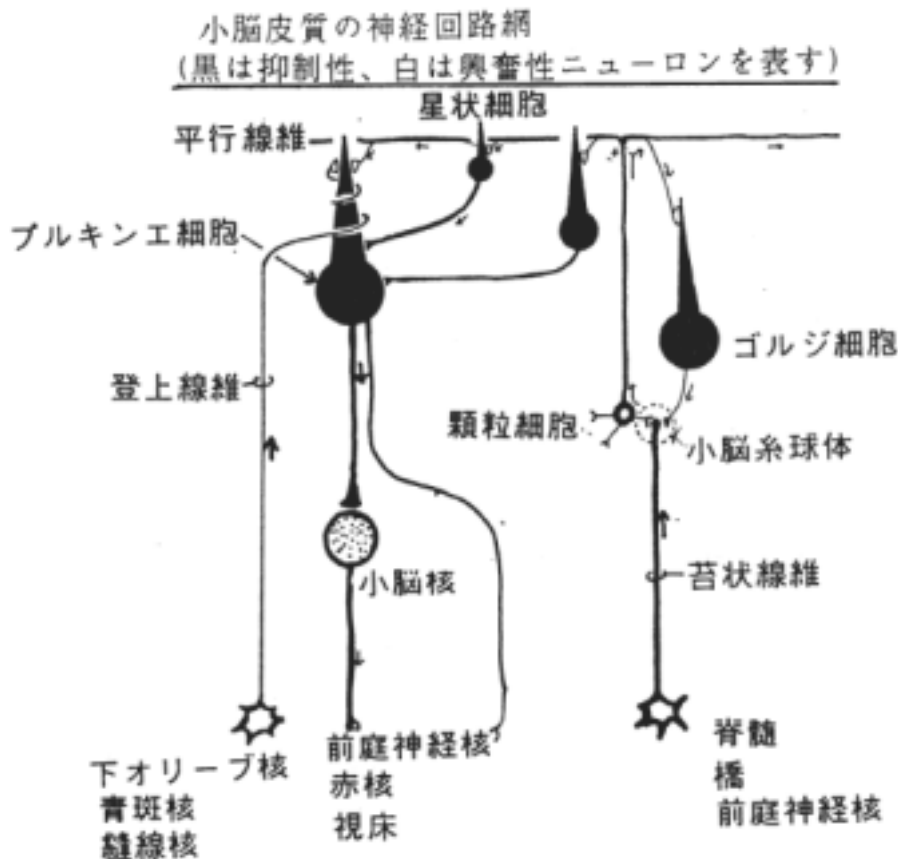
末を形成する。これがプルキンエ細胞に対する主たる入力線維でプルキンエ細胞のシナプスの90%以上を占めるといふ。プルキンエ細胞の樹状突起は脳の矢状断面に平行に扇を広げたように伸展するのに対して、平行線維はこれを横切るように前頭断面に平行に走る特徴を持つ。苔状線維として入ってくる線維には次のものが挙げられる。

- 1) 前庭小脳路 vestibulocerebellar fibers
- 2) 後脊髄小脳路 posterior spinocerebellar fibers
前脊髄小脳路 anterior spinocerebellar fibers
楔状束核小脳路 cuneocerebellar fibers
- 3) 橋小脳路 pontocerebellar fibers
- 4) その他：
網様体小脳路 reticulospinal fibers
三叉神経小脳路 trigeminocerebellar fibers
視蓋小脳路 tectocerebellar fibers

6 登上線維 climbing fibers とプルキンエ細胞：

顆粒細胞層を通過して、直接、分子層のプルキンエ細胞樹状突起に終る興奮性線維である。平行線維からプルキンエ細胞へ入る情報を制御する上で登上線維は重要な役割を果たす。登上線維として入ってくる線維として次のものが挙げられる。

- 1) オリ - ブ小脳線維 olivocerebellar fibers：
主たる登上線維で1個のプルキンエ細胞に対してオリ - ブ核のニューロンからの1本の登上線維が線維結合するといわれている。
- 2) 縫線核からの線維：セロトニン含有線維である。
- 3) 青斑核からの線維：ノルアドレナリン含有線維である。



7 小脳皮質を出る出力線維：

小脳皮質からの出力線維はプルキンエ細胞の軸索である。これは原則として小脳核に投射し、小脳核のニュー・ロンの軸索が小脳から脳幹へ出る。プルキンエ細胞の軸索が直接小脳を出るのは前庭神経核への投射線維だけである。

1)小脳核へ投射する線維：小脳半球のプルキンエ細胞からは外側部は歯状核へ、傍虫部(傍正中部)からは球状核、栓状核へ、虫部、片葉小節葉からは室頂核へ投射する。

プルキンエ細胞は小脳核に対して抑制性の伝達物質(GABA)を出す。小脳核への興奮性の入力としては橋核などからの苔状線維の側枝が重要になる。

2)前庭神経核へ投射する線維：片葉小節葉、小脳前葉および後葉の虫部から出る線維の中で小脳核を介さないで直接出る線維があり、同側性に前庭神経核に終る。

3)小脳核から出る線維

- ・前庭神経核へ投射する。
- ・網様体へ投射する。
- ・赤核へ投射する。
- ・視床(VL核)へ投射する。
- ・その他

8 小脳を中心とした神経回路

(1)前庭神経系に関連して(苔状線維系)

前庭器(受容器) 前庭神経節・前庭神経 前庭神経核 下小脳脚(その中でも傍索状体 juxtarestiform body 別名 IAK inner Abteilung des Kleinhirnstiel を通る) 片葉小節(一部室頂核を經由) 前庭神経核 前庭脊髓路 脊髓下位運動ニューロン 骨格筋

内側縦束 外眼筋脳神経核

(2)脊髓小脳系に関連して(苔状線維系)

筋紡錘 脊髓神経節・後索 クラ - ク氏胸髄核(又は副楔状束核) 後脊髓小脳路(又は楔状束小脳核路) 小脳皮質(虫部、旧小脳) 室頂核 鈎状束(交叉)または傍索状体(非交叉) 前庭神経核・網様体核 骨格筋

(3)橋核に関連して(苔状線維系)

大脳皮質 橋核 中小脳脚(交叉性) 小脳皮質(半球外側部) 歯状核

大脳皮質運動野 視床外側腹側核(VL核) 上小脳脚

(オリ - ブ核その他) 赤核

(4)オリ - ブ核に関連して(登上線維系)

大脳皮質・赤核・脊髓 オリ - ブ核 下小脳脚(交叉性) 小脳皮質(全域)のプルキンエ細胞の樹状突起へ(平行線維からの入力を制御する)

9 小脳の機能異常

(1) 精緻な運動ができないこと、協調運動の異常がある。例えば次の様な症状が出る。

1) 拮抗運動反復機能障害 adiadochokinesis or dysdiadochokinesis : 手の回外回内運動を速くりズミカルに繰返して行えない。

2) 測定障害 dysmetria : 指鼻試験(自分の指先を鼻尖へ持ってくる運動)や踵膝試験(踵を対側の膝蓋へ持ってくる運動)などが巧く出来ない。

3) 大字症 macrographia : だんだん書く字が大きくなる。

4) 跳ね返り現象 rebound phenomenon : 患者に検者の力に抗して腕を曲げるようにさせて急に離すと、腕の力にブレ - キが効かず、自分の胸を強く打つ。

(2) 筋緊張の減退 hypotonia : 例えば、患者が腰を回転させると上肢が大きく振れる。蹲踞の姿勢を取らずと踵が拳らず、足底の面積が広がる、など。

(3) 企図振戦 intention tremor : 指が目標へ近付くにつれて震え(振戦)が大きくなる。ものが上手に取れない。

(4) 運動失調 ataxia : 例えば歩行に際して病側へ傾く。

(5) 構語障害 : 断続(断綴)性言語 scanning speech(発声がゆっくりで、よどんでおり、個々の音節もまちまちの強さで発音される)を呈す。

(6) 眼振(眼球振盪)nystagmus : 眼球運動をさせると注視方向性に眼球がピクピクと振れる(眼振)が生じる。

など。

[] 脊髄

〔一般目標〕

脊髄が正常人体の躯幹、四肢の運動・知覚を支配している仕組みを理解し、脊髄疾患の時に出現する症状を考察するに必要な基礎知識を会得する。

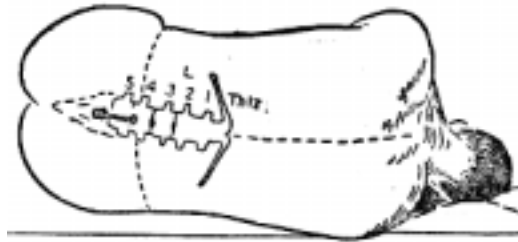
〔行動目標〕

1. 脊髄が脊柱管内に入っている状態を説明できる。
2. 脊髄横断面の基本構造とその髄節の高さによる相違を説明できる。
3. 脊髄の神経核について説明できる。
4. 反射弓の構成について説明できる。
5. 主な伝導路の脊髄内の位置を説明できる。
6. 体幹四肢の知覚異常、運動障害の原因を説明できる

1 脊髄の外観

脊髄は脊柱内に位置する細長い円柱状の器官で延髄より続く。脊髄の尾端は脊髄円錐 cornus medullaris でその先端は脊髄円錐は第 1-2 腰椎の高さでおわる。脊髄円錐先端から終糸 filum terminale が伸び尾骨の後面に終わる。それを馬尾 cauda equina が取り囲む。

脊髄の髄節は胎生 3 ヶ月までは脊椎の分節と同じレベルで成長するが、それ以後脊髄の発育は遅れ新生児で第 3 腰椎下端、成人では第 1 - 2 腰椎位となる。そのために第 3 腰神経以下の各脊髄神経根が該当する椎骨の椎間孔まで下降するため馬尾が形成される。脊髄円錐より下部は中枢神経系の脊髄が無いので、腰椎穿刺を行う場所として臨床上重要な場所である。小児は位置が低いいため注意を要する。



腰椎穿刺の図

点線：ヤコビー線(Jacoby)

脊髄は全体として円柱状の単純な形態をしているが、2ヶ所の膨大部がある。上部を頸膨大 cervical enlargement、下部を腰膨大 lumbar enlargement という。脊髄には縦走する〔前〕正中裂 anterior median fissure、〔後〕正中溝 posterior median sulcus、後中間溝 posterior intermediate sulcus(頸髄から胸髄にかけてあり、薄束と楔状束の境界となる)、前外側溝 anterolateral sulcus(前根が出る)、後外側溝 posterolateral sulcus(後根が入る)がある。

2 脊髄の横断面より見た内景(岡嶋 638-639 頁)

脊髄は次の部分より構成される。

(1) 白質 white matter: 白質は主として上下行する軸索およびそれを包む髄鞘からなり、その間を神経膠細胞や血管が占める。次の3部位に区分される。

- ・前索 anterior funiculus
- ・側索 lateral funiculus
- ・後索 posterior funiculus: 後索は上半身では内側の薄束 fasciculus gracilis と外側の楔状束 fasciculus cuneatus に分れる。前者は下半身、後者は上半身からの知覚伝導路(内側毛帯系 - 深部覚、識別触覚)が通る。

白交連 white commissure(白前交連とも言う): 左右を結ぶ横走線維よりなる。

(2) 灰白質 gray matter : 灰白質はニュー - ロンの細胞体や樹状突起が存在する所であるが、連絡用の神経線維(軸索と髄鞘)も当然構成にあずかる。その他白質同様神経膠細胞、血管も含まれる。次の4部よりなる。

- 1) 前角(柱) anterior horn (anterior column)
- 2) 後角(柱) posterior horn (posterior column)
- 3) 側角(柱) lateral horn (lateral column)

前角(柱)は、平面的に見れば「前角」であり、立体的に上下のつながりで見れば「前柱」である。したがってこの2つは同義的に使われる。

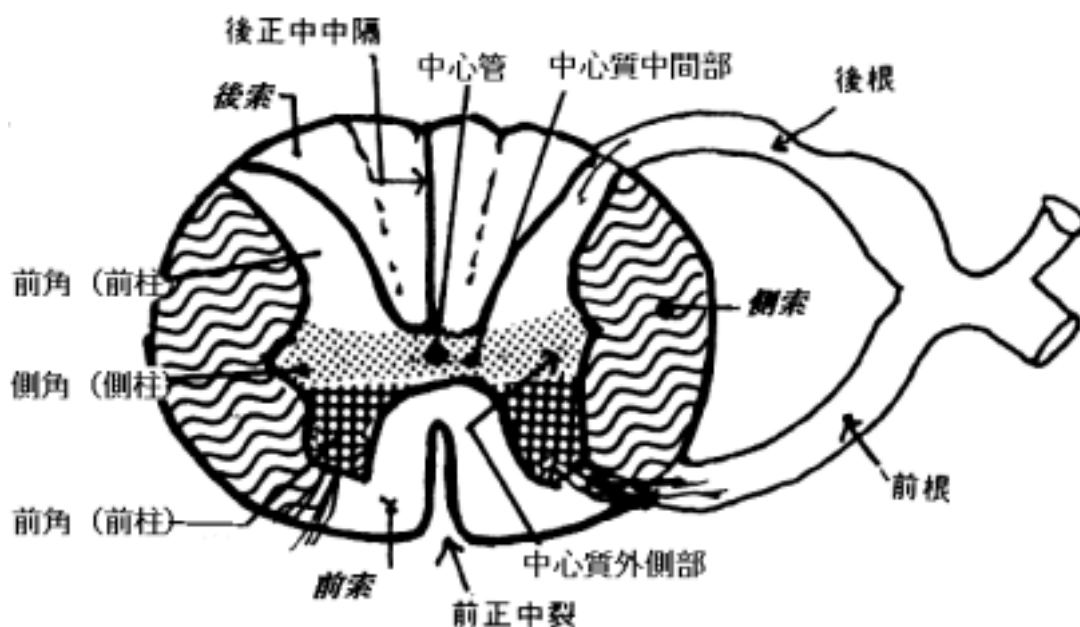
- 4) 中間部(中間質とも言う) pars intermedia : 次の2部からなる。

中間質中心部 central intermediate substance : 中心管の周囲。

中間質外側部 lateral intermediate substance からなる。胸髄の側角のある部位。

(3) 中心管 central canal : 脳室の続きであるがヒトでは明瞭な腔は観察できない。

(4) 後正中中隔 posterior median septum



3 脊髄の部位による差

基本的な構造は各レベルで差異はないが、次のような各髄節の特色に応じて差が生じる。
(巻末の脊髄切片の写真参照 岡嶋 639 頁)

(1) 頸膨大と腰膨大の存在 :

前者は上肢を支配する部位で、第3頸椎 - 第2胸椎(第6頸髄で最も太い)レベルにあり、後者は下肢を支配する部位で、第9胸椎から始まり第12胸椎レベルで最も太く(第4腰髄レベルに相当)脊髄円錐へ移行する。膨大部では四肢の筋を支配する前角の外側部が大きくなる。また、白質は原則として上部脊髄の方が面積は広い。

(2) 側角の存在部位 :

第8頸髄から第2腰髄位まで

(3) 胸髄核(Clarke氏背核とも言う)の存在部位 :

第8頸髄から第2 - 3腰髄位の間の後角底に位置する。

(4) 網様体の存在部位 : 上部頸髄のみで第1、2頸髄で発達する。

4 脊髄を構成するニューロン群

次のように便宜的に分類する事が出来る。

(1) 根細胞 root cells :

前根と後根を構成する軸索を出すニューロンを言う。即ち、ニューロンの細胞体は前角および側角(前根)、脊髄神経節(後根)にある。

(2) 柱細胞 column cells :

灰白質内に細胞体があって、突起が中枢神経内に留るものをいい、次の4種がある。

1) 索細胞 tract cells :

上行投射路を形成する細胞

例：Clarke 氏背核の細胞 - 後脊髄小脳路を形成する。

後柱後縁細胞 - 外側脊髄視床路を形成する。

2) 介在細胞 internuncial cells :

灰白質内にあって、そこにあるニューロン間を結ぶ。ゴルジ型細胞に相当する。たとえば Renshaw cells など。

3) 交連細胞 commissural cells :

左右の灰白質の細胞を結ぶ。

4) 連合細胞 association cells :

同側の髄節間のニューロンを結び、その軸索は固有束 fasciculi proprii を形成する。

5 灰白質を構成する神経核

(1) 前角

前角は大型運動ニューロンの分布様式より、研究者によって色々な分類が試みられているが、その一例を示す。又、髄節の高さでも異なる事に注意しなければならない。

1) 内側核群 medial nuclear group : 躯幹筋を支配する。

1. 前内側核 anteromedial nuclear group

2. 後内側核 posteromedial nuclear group

2) 外側核群 lateral nuclear group : 四肢の支配に関与するところで発達する。よく発達する第8頸髄では次のように分けられる。躯幹に近い四肢は外側核の中でも内側にあり、外方に向かうにつれて遠位の筋を支配する細胞群がある。

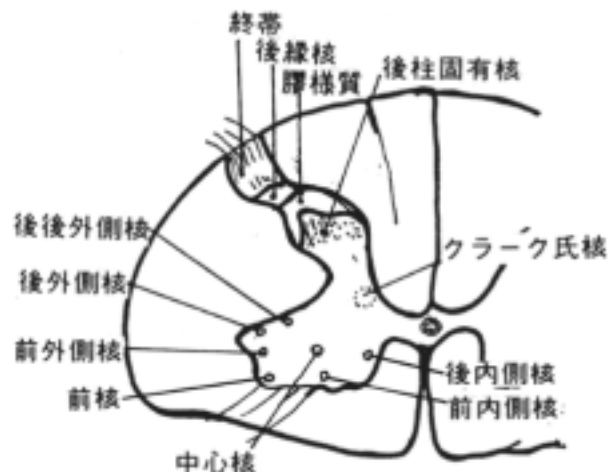
1. 前外側核 anterolateral group

2. 後外側核 posterolateral group

3. 後後外側核 posterior retrolateral group : 四肢の最遠位筋(指)を支配する。

4. 前核 anterior group

5. 中心核 central group



(2)後角

後角はつぎのように区分される。

- 1)終帯 zona terminalis
- 2)後縁核 posteromarginal nucleus(= 海綿質 substantia spongiosa)
- 3)膠様質 substantia gelatinosa
2)、3)を後角尖と言う。
- 4)後柱固有核 nucl.proprius of posterior horn は有髄神経線維が多いから均質な膠様質とは明瞭な境界が観察できる。
その他後柱には
 - ・クラ - ク氏核(胸髄核又は背核)thoracic(or dorsal)nucleus of Clarke : 第8頸髄から第3腰髄に存在する。
 - ・網様体 formatio reticularis : 第1 - 2頸髄でよく発達している。

(3)側角

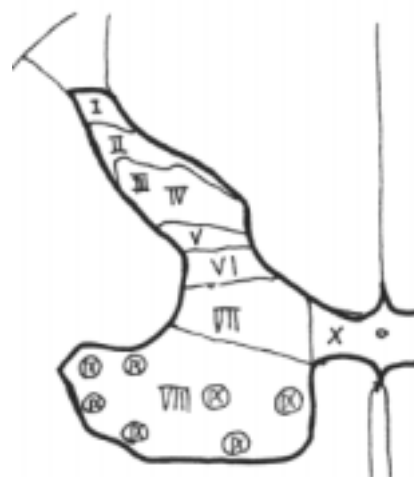第8頸髄から第2、3腰髄に存在する。交感神経の節前線維をだす中間質外側核 intermediolateral nucleus がある。仙髄自律神経核 sacral autonomic nuclei は第2 - 4仙髄の中間部外側にある細胞群で副交感神経節前線維を出す。側角とは言わない。

(4)Rexed 氏の層区分 :

脊髄灰白質の細胞構築は層構造 lamination を示すという。Rexed は灰白質を層状に 10層の10層に分類できるとした。ヒト脊髄では層構造は明瞭ではないが幼若な動物で良く判る。後角側より 層が始まる。この区分は現在、実験神経学の上でよく用いられる。

- 層 : 後縁核(海綿質)に一致する。
- 層 : 膠様質と後柱固有核の一部に一致する。
- 層 : 後柱固有核の大部分に一致する。
- 層 : 後角頭、網様体に一致する。
- 層 : 後角底に一致する。
- 層 : 中間質外側部(クラ - ク氏背核、中間外側核、中間内側核)に一致する。
- 層 : 前角の運動ニューロン群の間の部分に一致する。
- 層 : 前角の運動ニューロン群に一致する。
- 層 : 中間質中心部に一致する。

Rexed 氏の層区分



6 脊髄の神経線維

脊髄の長軸に沿って縦走する線維は白質を占め、そこに入出入りする横走する線維が灰白質に主として見られる。

(1)縦走線維

- 1)上・下行投射線維 ascending and descending projection fibers
- 2)髄節間連合線維 intersegmental association fibers(固有束 fasciculi proprii を形成)

(2)横走線維

- 1)後根線維 dorsal root fibers : 後根から入る線維束で、内側部(medial division)と外側部(lateral division)にわけられ、前者は太い線維群で後索を上行する線維を含む(触覚など)。後者は細い線維群(痛覚など)からなる。

- 2) 交連線維 commissural fibers : 脊髄の左右を結ぶ線維束。
- 3) 白質からの側枝又は終枝
- 4) 前根線維 ventral root fibers : 脊髄前角と側角から前根へ出る線維束。

7 反射弓 reflex arc

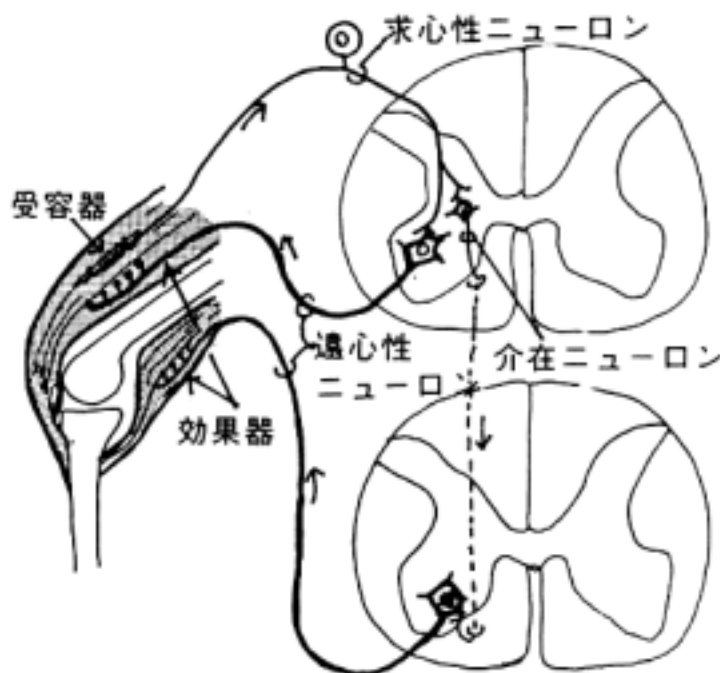
受容器で受けた興奮が脊髄に伝えられ、そのまま前角(時に側角)の細胞が興奮して、無意識のまま筋や腺の効果器に作用を及ぼすものを反射といい、その回路を反射弓という。反射弓が形成される脊髄内の範囲から次の2つに分けられる。

- (1) 髄節内反射弓 segmental reflex arc
- (2) 髄節間反射弓 intersegmental reflex arc

・反射弓の構成：

- 1) 受容器 receptor
- 2) 求心性ニューロン afferent neuron
- 3) 介在ニューロン internuncial neuron
- 4) 遠心性ニューロン efferent neuron
- 5) 効果器 effector

介在ニューロンは交連細胞であったり、髄節間反射弓のときは連合細胞であったりする。又、髄節間反射の時は求心性ニューロンの後根線維が脊髄白質を上下行して他の髄節に入る。例えば、膝蓋腱反射のような伸展反射では、伸筋(大腿四頭筋)が反射的に収縮するに対して屈筋は髄節間の反射弓を通して下位の髄節からの支配で弛緩するように働く。

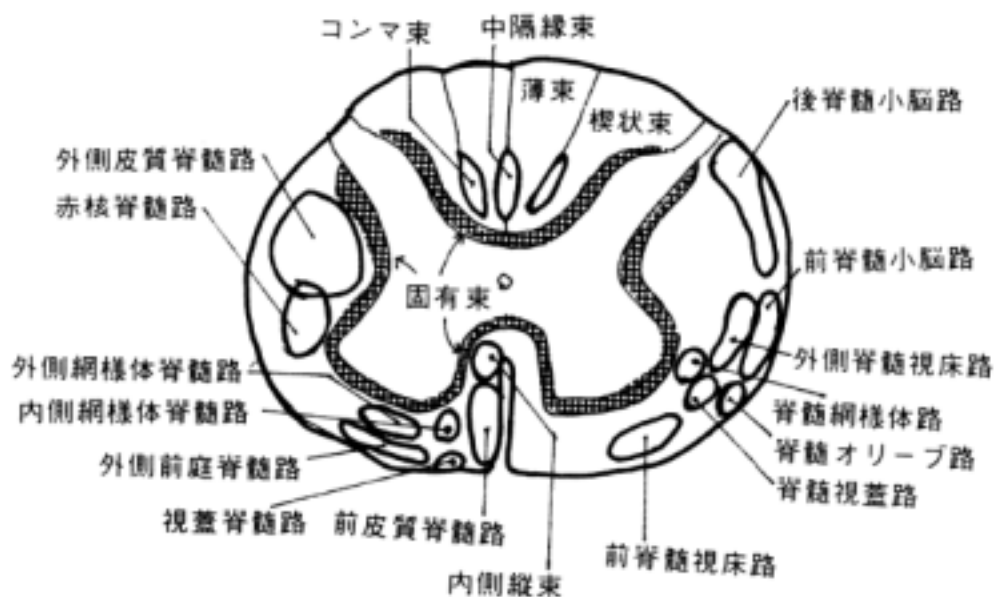


8 伝導路

・後索、側索、前索の三部を上下行する長い投射路があり、伝導路と呼ぶ。伝導路の名称は起始核を先に、終止核をその後に続けて書くことで表現する。一般には特定部位を通過するが、明確に区切られるものではない。

- (1) 後索
 - 1) 薄束 fasciculus gracilis(Goll)
 - 2) 楔状束 fasciculus cuneatus(Burdach)
 - コンマ束、中隔縁束 comma and septomarginal tract
- (2) 側索

- 3)後脊髓小脳路 posterior spinocerebellar tract
- 4)前脊髓小脳路 anterior spinocerebellar tract
- 5)外側皮質脊髓路 lateral corticospinal tract
- 6)赤核脊髓路 rubrospinal tract
- 7)外側脊髓視床路 lateral spinothalamic tract
- 8)脊髓視蓋路 spinotectal tract
- 9)脊髓網様体路 spinoreticular tract
- (3)前索
- 10)前皮質脊髓路 anterior corticospinal tract
- 11)外側前庭脊髓路 lateral vestibulospinal tract
- 12)脊髓前庭路 spinovestibular tract
- 13)外側網様体脊髓路 lateral reticulospinal tract
- 14)内側網様体脊髓路 medial reticulospinal tract
- 15)視蓋脊髓路 tectospinal tract
- 16)脊髓オリ - ブ路 spinoolivary tract
- 17)前脊髓視床路 anterior spinothalamic tract
- 18)内側縦束 medial longitudinal fascicle
- (4)固有束 fasciculi proprii



[] 伝導路 (運動路)

[一般目標]

人の正常な随意運動機能あるいは病的状態下で出現する異常運動を理解するために、運動に関係する伝導路を把握する。

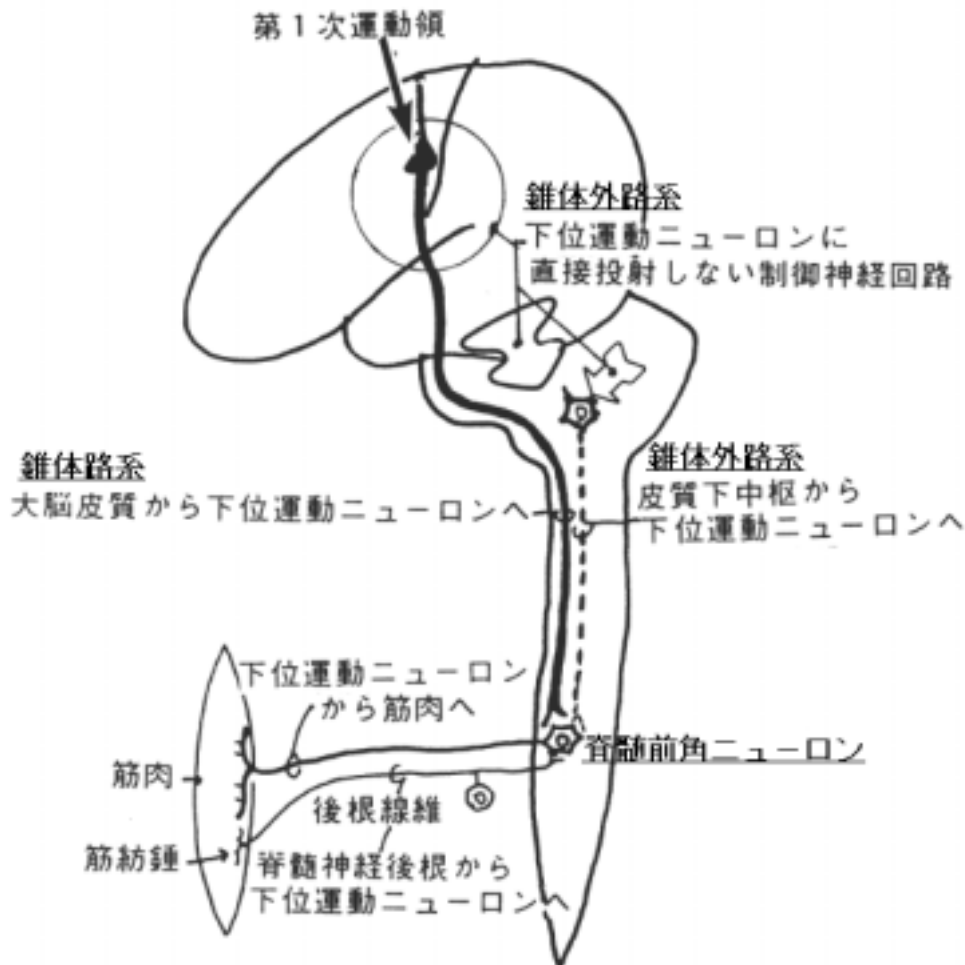
[行動目標]

1. 錐体路の起始部位から終止部位にいたる伝導路の走行位置を説明できる。
2. 錐体外路系に関する神経核、線維連絡を説明できる。
3. 錐体路系や錐体外路系が障害された時、出現する異常運動の概略を説明できる。
4. 脊髄と筋肉との線維連絡が説明できる。

1 運動路の構成

随意運動は次の4系統より構成される。

- (1) 下位運動ニューロンから筋肉へ：
 - (2) 大脳皮質から下位運動ニューロンへ
 - (3) 皮質下中枢から下位運動ニューロンへ：
 - (4) 脊髄神経後根から下位運動ニューロンへ：
 - (5) 下位運動ニューロンに直接投射しない制御神経回路：
- (3)、(4)は一般に錐体外路系 extrapyramidal system と呼ばれてきた。



2 下位運動ニューロン lower motor neurons から筋へ：

末梢神経系を介して下位運動ニューロンが筋肉を直接支配する最終的な神経回路 (common final pathway) である。

(1) 下位運動ニューロンの入力系

1) 大脳皮質より：

大脳皮質第1次運動領(中心前回 area 4)から投射する、いわゆる錐体路系の線維が直接あるいは付近の介在ニューロンを介して投射する。

2) 皮質下核より：

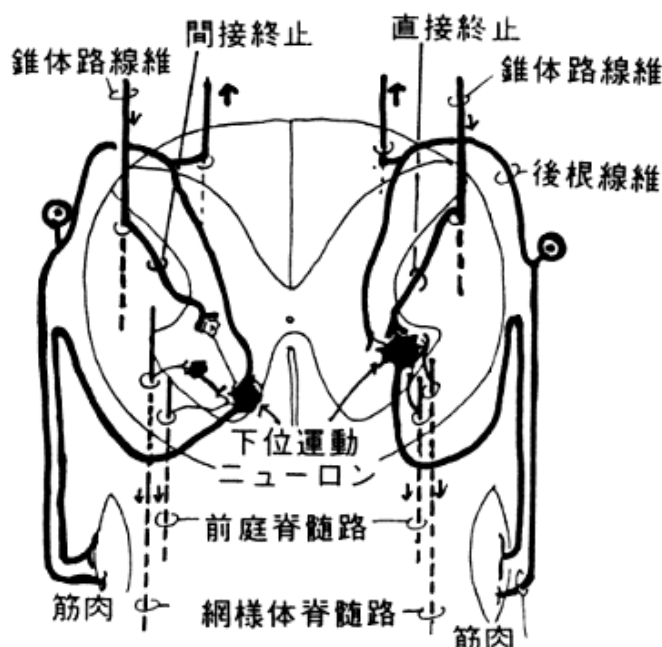
いわゆる錐体外路系からの線維が直接下位運動ニューロンに終わるか、あるいは介在ニューロンを介して終わる。例えば、網様体脊髓路、前庭脊髓路などが挙げられる。

3) 後根知覚線維を受ける：

後根から入った線維(筋紡錘からの情報を伝える)が直接シナプスを作って終わる。後根を障害されると随意運動は円滑にできない。

4) 脊髄内介在ニューロンより：

代表的なのが Renshaw cell である。

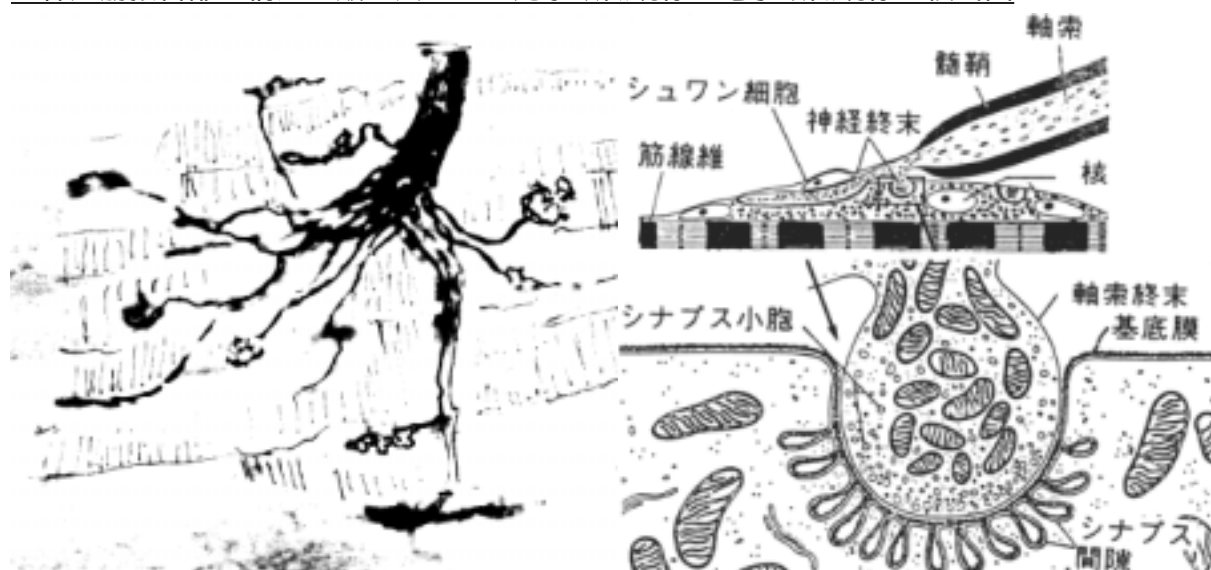

(2) 神経筋接合 neuromuscular junction(運動終板 motor end plate)

下位運動ニューロンからの情報は神経筋接合部を通して随意筋に伝えられる。

下位運動ニューロンの終末は筋細胞の1つずつにシナプスと相同の構造をもつ接合部を形成する。シナプス小胞からアセチルコリン acetylcholine(ニコチン性)が伝達物質として放出され、筋細胞の表面にあるアセチルコリン受容体がそれを受けて、イオンの流れが生じ、筋細胞内でのカルシウムイオンの活動で筋の収縮が起こる。この機構を制御することで筋弛緩剤が使われる。アセチルコリンの発見につながったのは南米の原住民が狩猟に使った毒矢の成分のクラレ curare である。クラレはアセチルコリンの受容体に対する親和性が高く、拮抗して受容体に結合することで筋の収縮を押さえる。また、ボツリヌス菌の毒素はアセチルコリンの遊離障害を引き起こし、筋の収縮機能を障害する。重症筋無力症 myasthenia gravis ではアセチルコリン受容体に対して自己抗体が出来て受容体の機能を落とすことで、神経からの伝達が阻害され、筋弛緩が生じる。

神経筋接合部の構造 - 鍍金法による光学顕微鏡像と電子顕微鏡像の模式図



3 大脳皮質から下位運動ニューロンへ：

錐体路 pyramidal tract (directly activating system とも言う) と言われている伝導路である。大脳皮質に発し、内包、大脳脚、橋腹側部、延髄錐体を通して脊髄へ達して下位運動ニューロンを支配する長下行路である。延髄錐体を通ることからその名称がある。錐体路は皮質脊髄路 corticospinal tract (皮質核路 corticonuclear tract を含める) とも言い、次の3系統が含まれる。

- ・皮質・運動細胞路 cortico-motor neuron pathway：

大脳皮質の第5層のニューロンの軸索が脳幹及び脊髄の下位運動ニューロンに終わる伝導路である。

- ・皮質・感覚細胞路 cortico-sensory neuron pathway：

大脳皮質の第5層のニューロンの軸索が知覚性一次中継核（後索核、三叉神経脊髄路核、脊髄後角など）に終わる伝導路である。

- ・皮質・網様体路 cortico-reticular pathway

大脳皮質の第5層のニューロンの軸索が脳幹網様体に終わる伝導路である。

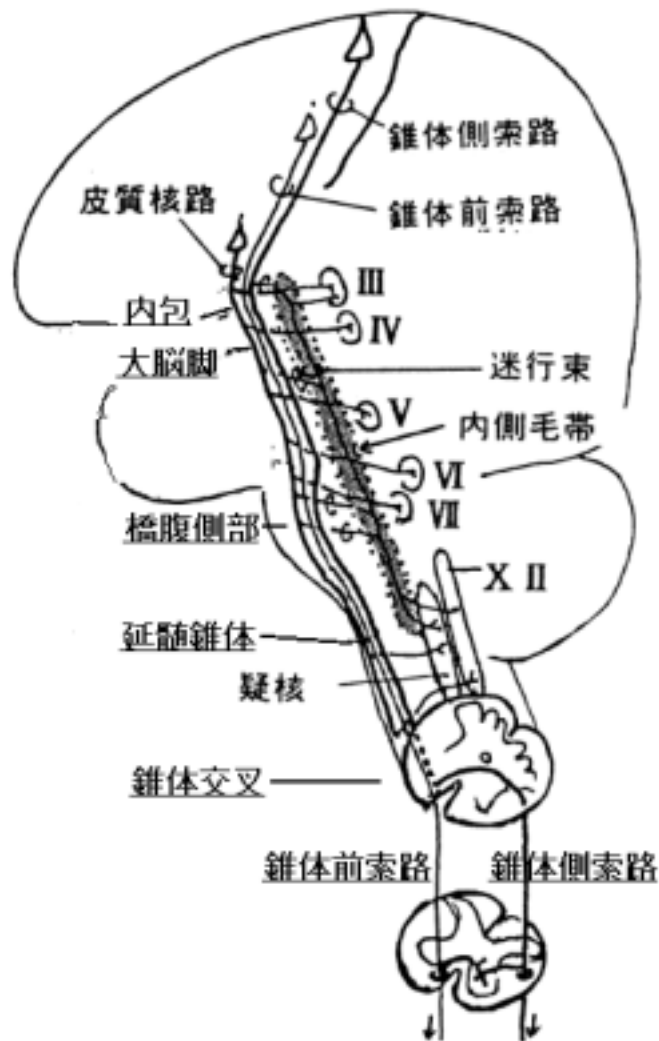
しかし、行動の上から理解しうるのは皮質運動細胞路であるので、錐体路といえは一般には皮質・運動細胞路を意味する。

(1) 皮質・運動細胞路（狭義の錐体路）

1) 皮質脊髄路

1. 起始域と起始細胞：

中心前回(4野)のベッツ氏細胞 Betz cells 及びその他の第5層の細胞から起始する。起始域には体部位局所性があり、下肢は中心旁小葉、上肢は中心前回中央、頭頸部は同下部から起始する。



2. 走行：

終脳で放線冠を通過した線維は間脳のレベルでは内包の後脚、中脳では大脳脚、橋では橋腹側部、延髄では延髄錐体を通り、延髄と脊髄の間にある錐体交叉 pyramidal decussation で不完全交叉する。これらの錐体路線維は体部位局所性に決まった部位を走ると言われているが、個人差が多くこの考えは疑問視されている。

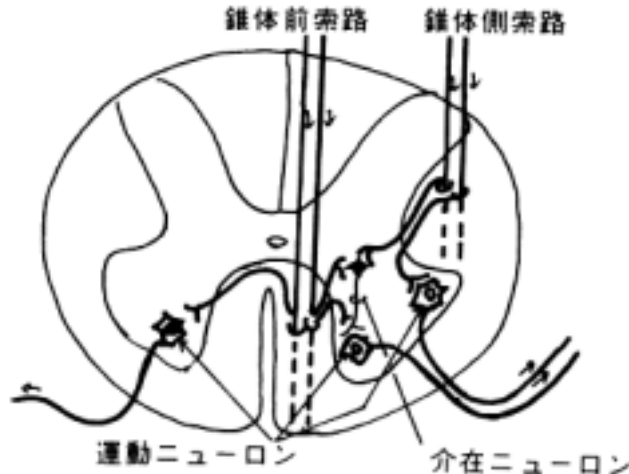
延髄錐体で神経線維を算定すると、髄鞘染色や鍍銀法で数えると、ヒトでは1側100万本位あり、小径(1-4 μ径)89%、中径(5-10 μ径)9%、大径(11-22 μ径)は2%弱、無髄は全体の39%を占めるという。しかし、電子顕微鏡で数えると小径のもの無髄の線維がさらに多く確認され、アカゲザルでは一側100万本と推定され、光学顕微鏡で算定された数の2倍である。

錐体交叉では80-90%の線維が交叉し、体の上部を支配する線維ほど高位で交叉する。交叉線維は側索の後部に入り、外側皮質脊髓路(錐体側索路) lateral corticospinal (pyramidal) tract となる。10-20%の非交叉の線維は前索に入り、前皮質脊髓路(錐体前索路) anterior corticospinal (pyramidal) tract を形成する。脊髄上部までで消失する線維束で、人によって発達に差がある。非交叉性で側索前部に入る線維が少数ながらあり、前外側錐体路 anterolateral pyramidal tract 言う。

3. 脊髄内終止：

直接前角下位運動ニューロンにシナプスを作って終止するものと介在ニューロンを介して間接的に前角運動ニューロンを支配するものの2通りがある。前者ではサル、ヒトの、しかも手足の指の運動を支配するものに限られる。錐体路線維の大部分は後者の例で間接的に下位運動ニューロンを支配する。

前皮質脊髓路は脊髄で白交連を通過して交叉する。又、交叉せず同側性に終わるものもある。前外側錐体路は同側性に終わる。



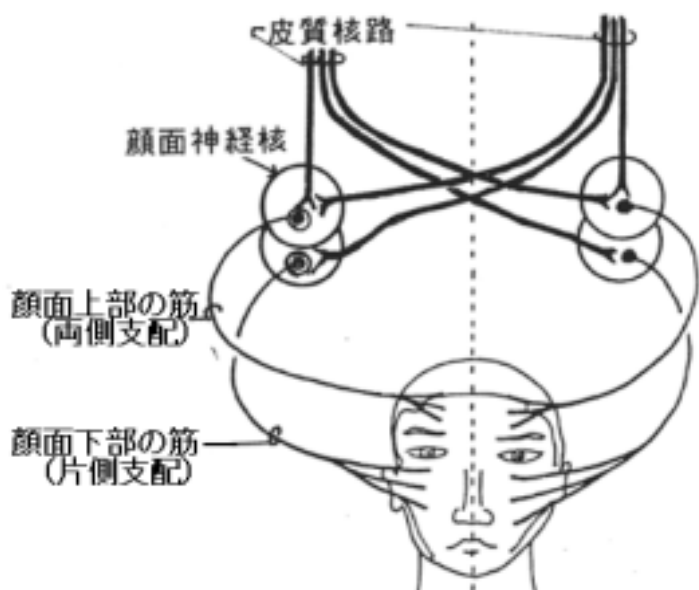
2) 皮質核路(皮質延髄路)

皮質脊髓路に混在して下行し、途中で脳神経運動核に入る。脳神経が支配する横紋筋を支配する経路となる。脳神経核としては筋節から発生する横紋筋を支配する動眼神経核、滑車神経核、外転神経核、舌下神経核があり、鰓弓から発生する横紋筋を支配する三叉神経運動核、顔面神経核、疑核がある。

1. 直接下位運動ニューロンに終止するものとして三叉神経運動核、顔面神経核、舌下神経核などに終わる線維があるが、大部分は介在ニューロンを介して終わる。

2. 大脳半球から両側性の支配を受けるものと片側性支配を受けるものがある。例えば、顔面上部の表情筋は両側性支配を受け、下部は片側性支配を受ける。口蓋筋、咽頭筋、喉頭筋は通常両側性の支配である。

3. 皮質脊髓路と共に下行する線維束の他に迷行束(aberrant fibers)と呼ばれ、途中で内側毛帯内に入って下行し、脳神経核に終わる線維束がある。



(2)皮質・感覚細胞路：

大脳皮質知覚領(プロ・ドマン氏 3-1-2 野、5 野、7 野など)より起こり、体性知覚の中継核(三叉神経脊髄路核、後索核、脊髄後柱固有核など)へ終わる。

(3)皮質・網様体路：

大脳皮質運動領、運動前野、知覚領などより起こり、錐体路中を下行して、色々のレベルの網様体の主として内側部に終わる。

4 錐体外路系：

随意運動は大脳皮質からの直接の経路である錐体路系を通じて行なわれると考えがちであるが、さらにいわゆる錐体外路系が深く関与する。また、連続する随意運動のパターンは特に意識しなくてもスムーズに行われることにも錐体外路系の機能による。従って、下位運動ニューロンは間接的にせよ錐体路以外の下行路の支配を受けることにより、円滑な随意運動を行っている。

下位運動ニューロンを支配する伝導路として次のものが挙げられる。

- (1)網様体脊髄路 reticulospinal tract
- (2)前庭脊髄路 vestibulospinal tract
- (3)視蓋脊髄路 tectospinal tract
- (4)内側縦束 medial longitudinal fascicle
- (5)赤核脊髄路 rubrospinal tract (ヒト以外の動物で発達する)

このような下位運動ニューロンに対する投射路(indirectly activating pathways と呼ばれる)に入る前の上位中枢では、大脳皮質をはじめとして皮質下核、脳幹の神経核、小脳などを中心に制御神経回路が構成されている。その中で大脳核は主に遅い安定した運動の実行に関与するのに対して小脳は速い運動の遂行と姿勢の調和に関与すると言われている。大脳皮質運動領のニューロンに対するこれらのフィードバックの経路として外側腹側核(VL 核)が重要である。

これらの機能に関与する神経核として以下の部位が挙げられる(各項での線維連絡を参照する)。

- 1)大脳皮質：area 4,6,8 など
- 2)大脳核：線条体、淡蒼球
- 3)間脳：視床(前外側腹側核)、視床下部、視床下核など
- 4)中脳：赤核、黒質、中脳被蓋の諸核
- 5)橋：橋核、網様体
- 6)延髄：オリブ核、網様体、前庭神経核、弓状核
- 7)小脳：

5 随意運動の障害

(1)錐体路障害 upper motor neuron syndrome

錐体路がその途中で障害を受けると次のような症状を起こす。しかし、錐体路のみ単独で障害されることはないので、その症状の組み合わせは多様である。

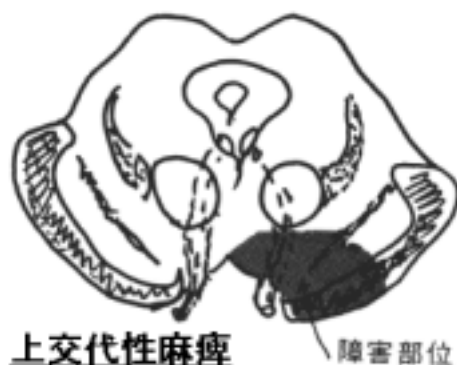- 1)巧緻な運動の障害
- 2)筋力低下
- 3)腱反射昂進
- 4)筋緊張昂進

- 5) 屈曲反射昂進
- 6) 病的反射 (Babinski 反射の出現)

(2) 運動麻痺の例

運動路の障害によって随意運動の麻痺が生じる。麻痺はその現われ方によって単麻痺、片麻痺、対麻痺、交代性麻痺などがある。下に挙げた例について、出現する病変部をあげて理由を考えよう。これには錐体路の全走行を検討してその中断部位を想定しながら麻痺を考える。さらに脳幹の各レベルでの断面像を考慮に入れて、運動性脳神経核の位置とその神経根が脳外へ出る位置および錐体路の通過位置との関係から麻痺を検討する必要がある。

- 1) 単麻痺 monoplegia :
顔面、上肢、下肢などが単独で運動麻痺を起こすものをいう。
- 2) 片麻痺 hemiplegia :
身体の一側が顔面、上下肢全部麻痺するものをいう。
- 3) 対麻痺 paraplegia :
身体両側上・下肢が麻痺する場合をいう。
- 4) 上交代性片麻痺 (Weber) hemiplegia alternans oculomotoria :
片麻痺とその反対側に動眼神経麻痺を伴う。



- 5) 下交代性片麻痺 (Millard-Gubler) hemiplegia alternans facialis :
片麻痺と反対側の顔面神経麻痺のある場合。
- 6) 舌下神経性交代性片麻痺 (Jackson) hemiplegia alternans hypoglossica :
一側の片麻痺と他側の舌下神経麻痺を生じる。
- 7) 交叉性片麻痺 hemiplegia cruciata :
一側では下肢の麻痺、他側では上肢の麻痺が生じている。
- 8) Benedikt 氏症候群 Benedikt syndrome :
(4)の上交代性片麻痺に、舞蹈病様運動や振戦などを伴う。

(3) 不随運動症状の例

長伝導路が障害されるより、中継核内での障害例えば伝達物質の代謝、産生能の低下や恐らくは受容体の障害などによって生じることが予想される。

- 1) 舞蹈病 chorea: 黒質線条体系の障害で生じる。
- 2) パ - キンソン氏病 Parkinsonism : 線条体の障害で生じる。
- 3) アテト - ゼ athetosis : 新線条体の障害で生じる。
- 4) バリスムスとヘミバリスムス ballism and hemiballism : 視床下核の障害で生じる。
- 5) 小脳失調症 : 小脳の項を参照

[] 伝導路 (知覚路)

〔一般目標〕

一般体性知覚伝導路のあらましを把握し、知覚障害をおこした時の発生の機序を理解できる。

〔行動目標〕

1. 顔面の末梢性知覚神経について説明できる。
2. 四肢、躯幹の末梢性知覚神経について説明できる。
3. 三叉神経核、三叉神経毛帯について説明できる。
4. 内側毛帯について説明できる。
5. 脊髄毛帯について説明できる。
6. 視床の中継核について説明できる。

1 体性知覚系の伝導路の構成：

痛覚、温度覚、触覚、深部覚（運動核）などを体性知覚という。次の4つから構成される。

(1) 受容器 receptors

(2) ニュ - ロン：

細胞体は神経節(三叉神経節、上神経節、脊髄神経節)にある。

(3) ニュ - ロン：

細胞体は脊髄、脳幹の知覚核(後角、後索核)にある。

(4) ニュ - ロン：

細胞体は視床中継核(VPM 核、VPL 核)にある。軸索は大脳皮質知覚領(中心後回 Area 3-1-2、5、7)に達する。

受容器については神経組織の項を参照する。

2 顔面の体性知覚伝導路

(1) 三叉神経(一部迷走神経などがある)：三叉神経節に一次ニュ - ロンがある。橋中央から脳幹に入る。知覚の種類によって、中継核が異なる。

(2) 第一次中継核と二次伝導路：

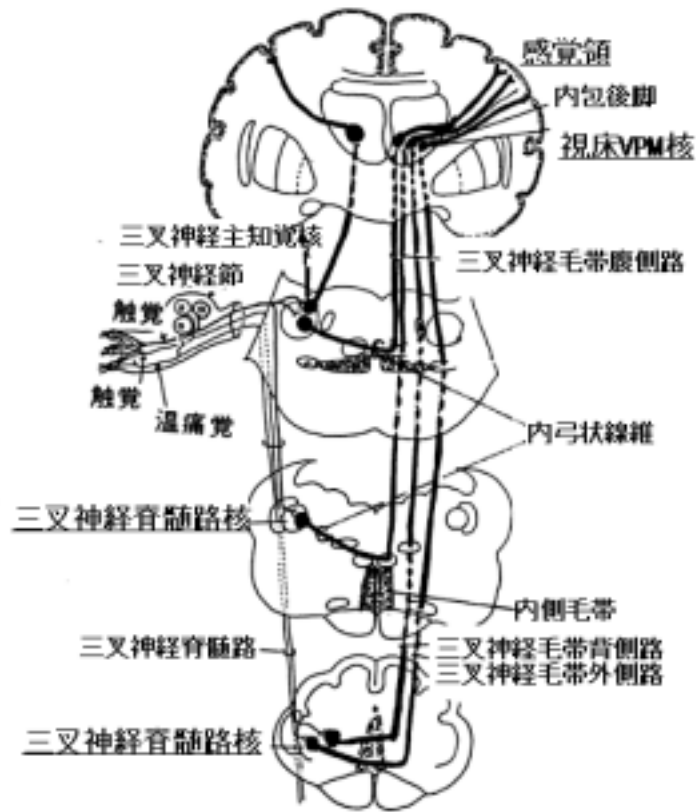
1) 三叉神経脊髄路核：橋から頸髄上部にかけてあり、橋から入った三叉神経中枢枝は三叉神経脊髄路を形成して三叉神経脊髄路核に終わる(橋の三叉神経の項を参照)。この神経核にある二次ニュ - ロンが二次伝導路(三叉神経毛帯という)を形成する線維を出す。痛覚、温度覚などに関与する。

2) 三叉神経主知覚核：橋にあり、二次ニュ - ロンが三叉神経毛帯へ線維を出す。分別触覚に関与する。

3) 三叉神経毛帯：二次ニュ - ロンの上行路で、視床の後内側腹側核に達する。この伝導路は明確に同定できない。三叉神経毛帯背側路、腹側路および外側路があると記載されているが(久留による)いずれも内側毛帯の中かその附近を上行している。

4) 第二次中継核(視床後内側腹側核 VPM 核)：三次ニュ - ロンがあり、内包を通過して大脳皮質知覚領へ線維を出す。

5) 中心後回下部：大脳皮質知覚領で内包後脚を通過して来る線維を受ける。体部位局在が決っている。



3 顔面以外の部位の体性知覚伝導路

顔面以外の部位の体性知覚伝導路は脊髄神経より始まる。一次ニューロンは脊髄神経節にあり、中枢側の線維は後根より脊髄に入る。脊髄毛帯系と内側毛帯系の2系統があるがその機能は異なっている。

(1) 脊髄毛帯系：

1) 脊髄神経節ニューロン：この中枢枝が後根から後角に入りそこで二次ニューロンに連絡する。

2) 二次ニューロンから出た線維(これを脊髄毛帯と言う)で構成される伝導路は知覚の種類によって次の2系統になる。

・外側脊髄視床路：

後縁核に二次ニューロンがある。痛覚、温度覚に關与する。

・前脊髄視床路：

後角固有核に二次ニューロンがある。粗大触覚に關与する。

各々上行する際、下部から上行するものほど外側に位置し、従って頸部からの上行線維は最内側に位置する。

3) 視床の後外側腹側核(VPL核)：

脊髄毛帯は視床のVPL核に終る。ここにある三次ニューロンからの線維が内包後脚の上視床脚を通過して、知覚領へ達する。

4) 大脳皮質中心後回：

この回の中央から上部は下半身より、下部は上半身より来た情報を受ける。

(2)内側毛帯系：

分別触覚、深部覚に關与する

1)後索：

後根から入った脊髄神経節の中枢枝の神経線維は後索を上行する。

- ・薄束：下半身に由来する線維が上行する。
- ・楔状束：上半身に由来する線維が上行する。

後索正中部に近いほど尾側からの線維が上行する。従って、後角に近い外側部は上部頸神経からの中枢枝が上行する。

2)後索核(薄束核と楔状束核)：

薄束、楔状束を上行して来た神経が延髄のこの核で終り、二次ニュー - ロンにかわる。

3)毛帯交叉(内弓状線維)：

後索核の二次ニュー - ロンの神経線維はここで交叉する。

4)内側毛帯：

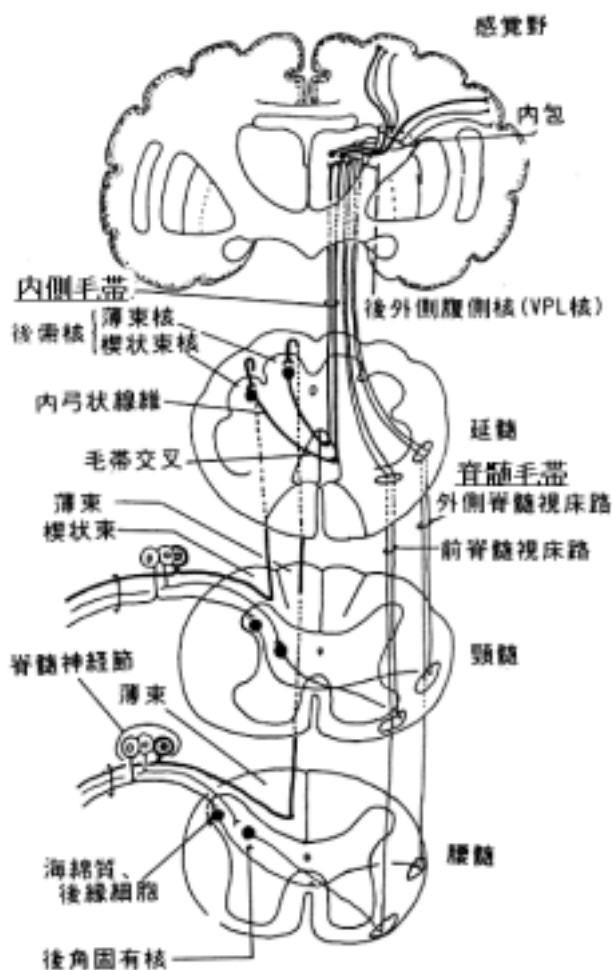
二次ニュー - ロン上行線維からなり、視床の後外側腹側核に達する。

5)視床の後外側腹側核(VPL核)：

三次ニュー - ロンがあり、その投射線維は知覚領へ達する。

6)大脳皮質中心後回：

中央から上部は下半身、下部は上半身が關与する。

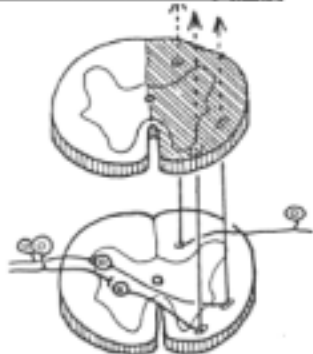


4 知覚解離の成立機転

脊髄における上行系には機能と部位が異なる2系統があるため、障害部位によって色々な症状を呈する。

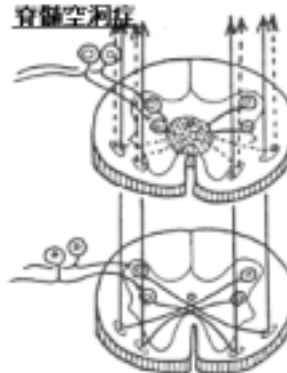
(1) ブラウン = セカ - ル (Brown-Sequard) 氏
知覚解離 (sensory dissociation) :
脊髄左右半切断の時に生じる症状。

ブラウン・セカール氏症候



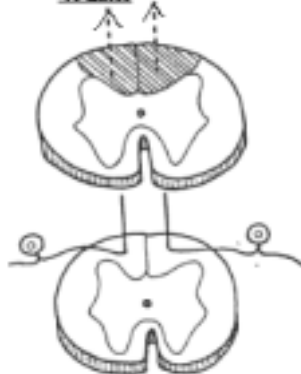
(2) 脊髄空洞症 (syringomyelia) の
知覚解離 :
中心管の所に空洞が出来て、左右の連絡
が遮断された時の症状。

脊髄空洞症



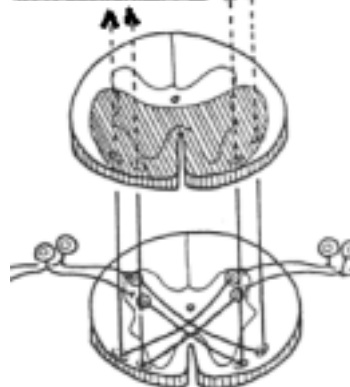
(3) 脊髄癆 (tabes dorsalis) の知覚解離 :
後索が選択的に障害されて生じる症状。

脊髄癆



(4) 前脊髄動脈障害 :
前索と側索前部が障害されて生じる症状。

前脊髄動脈障害



[] 伝導路 (味覚と嗅覚)

〔一般目標〕

味覚と嗅覚の伝導路および大脳辺縁系を理解する。

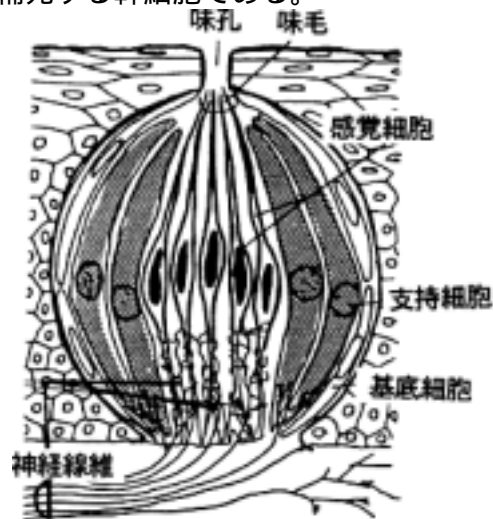
〔行動目標〕

1. 味覚の伝導路を末梢から中枢神経系に致るまで説明できる。
2. 嗅覚の伝導路を説明できる。
3. 辺縁系、原皮質、古皮質、新皮質を説明できる。

1 味覚の伝導路

(1) 味蕾 taste bud: 味覚の受容器で舌乳頭とくに葉状乳頭、有郭乳頭に多い。

- 1) 感覚細胞 sensory cells: 味毛 taste hairs を有する。
- 2) 支持細胞 supporting cells: 味細胞を包むように位置する。
- 3) 基底細胞 basal cells: 感覚細胞と味細胞を補充する幹細胞である。
- 4) 神経線維 nerve cells などから成る。



(2) 神経支配

1) 神経

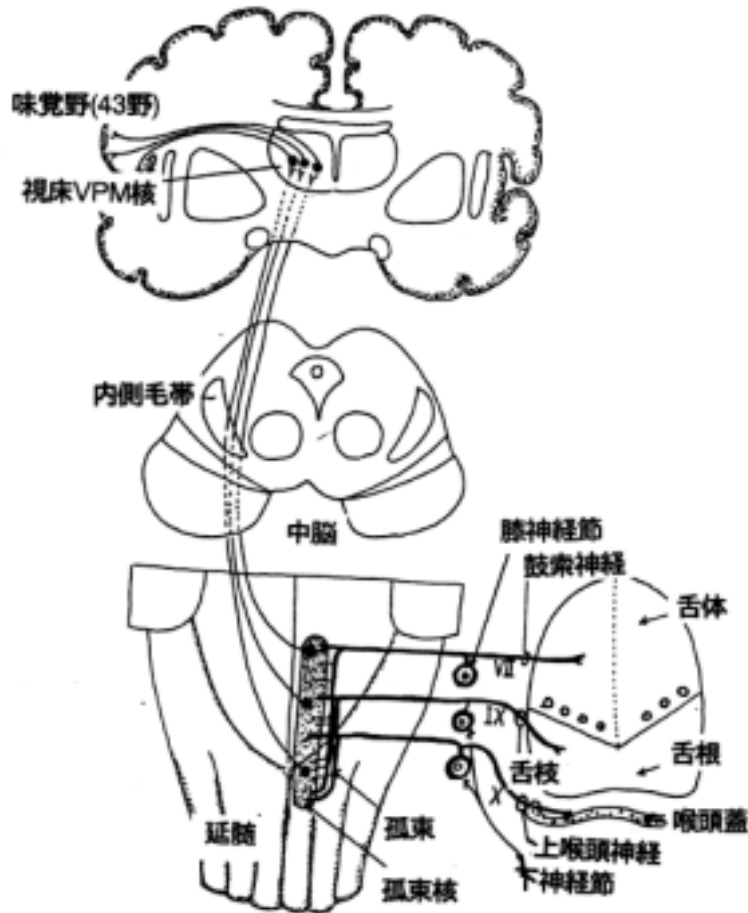
- ・ 顔面神経: 舌の前 2/3 は鼓索神経支配
- ・ 舌咽神経: 舌の後 1/3 は舌枝支配
- ・ 迷走神経: 喉頭蓋は上喉頭神経内枝支配

各々脳幹に入ってから孤束核に入るまで下行する線維束を孤束といい、それが終止する神経核を孤束核と言う。

2) 中継核

- ・ 孤束核: 一次ニューロンの中継核である。
- 3) 二次伝導路: 孤束核より出る。内側毛帯およびその付近を通ると言われる。
- 4) 後内側腹側核(視床): 孤束核より出た神経線維はここに終わる。

5) 大脳皮質における味覚中枢：顔面の知覚領野の付近にある。



2 嗅覚の伝導路

嗅覚に関する嗅脳系は系統発生的には古い系で、嗅粘膜からの興奮は視床を経由することなく直接終脳に入る。ヒトでは嗅覚そのものに関する伝導路系の発育は悪い。嗅脳系は臭いに対する内臓性、体性反射にも関与しており、その伝導路を含む。とくに大脳辺縁系といわれる部位は嗅覚そのものには関与せず、自律機能の中枢として興味もたれている。

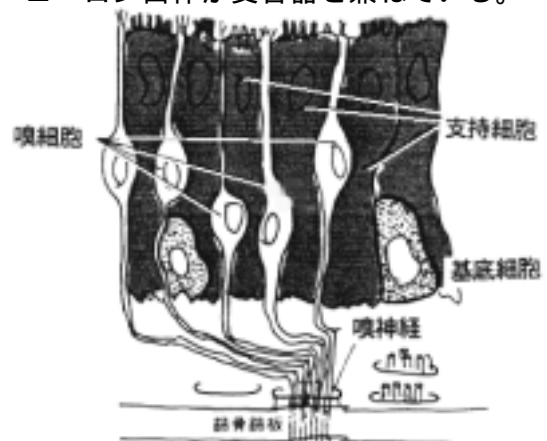
(1) 嗅覚系の構成

1) 嗅粘膜

1. 嗅細胞 olfactory cells：双極性知覚ニューロンでニューロン自体が受容器を兼ねている。
2. 支持細胞 supporting cells
3. 基底細胞 basal cells からなる。

2) 嗅葉 olfactory lobe：つぎの3部からなる。

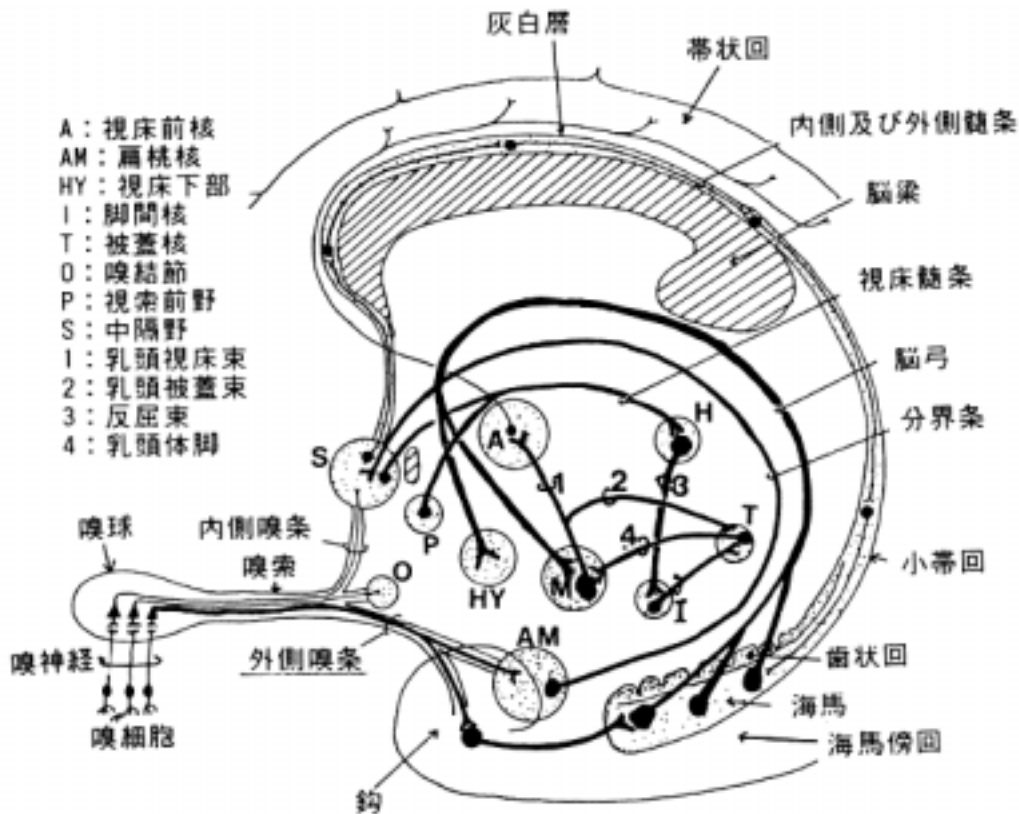
1. 嗅球 olfactory bulb
 2. 嗅索 olfactory tract
 3. 嗅三角 olfactory trigone
- 3) 外側嗅条 stria olfactoria lateralis
4) 鉤 uncus



(2) 嗅覚の経路

嗅粘膜にある嗅細胞から出た軸索は篩板を通過して嗅球に入り、嗅球内の僧帽細胞 mitral cells の樹状突起と複雑なシナプス(嗅系球体 olfactory glomerulus と呼ばれ、その他のニューロンも系球体形成に関与している)を形成する。僧帽細胞の軸索は嗅索を通過し嗅三角から外側嗅条を經由して鉤 uncus にある一次嗅覚野に終わる。一次嗅覚野は梨状葉前野と扁桃体周囲野である。

鉤は海馬旁回 parahippocampal gyrus の前部に位置し、その内部にその表層は梨状葉で深部に扁桃体 amygdaloid body がある。側頭葉の鉤に脳腫瘍が発生した時、鉤発作 uncinat fit と言われる幻臭を起こすことがあり、この部位を嗅覚中枢とする根拠になった。



〔 〕 伝導路 (視覚路と聴覚路)

〔一般目標〕

視覚と聴覚・平衡覚に關与する伝導路を把握し視覚障害と聴覚障害の成り立ちが理解できる。

平衡覚とこれを中心とした反射を理解できる。

〔行動目標〕

1. 視覚路の経路を説明できる。
2. 視覚に關する反射弓を説明できる。
3. 視覚の中継核、中枢を説明できる。
4. 聴覚の伝導路を理解する。

1 視覚に關する伝導路の構成

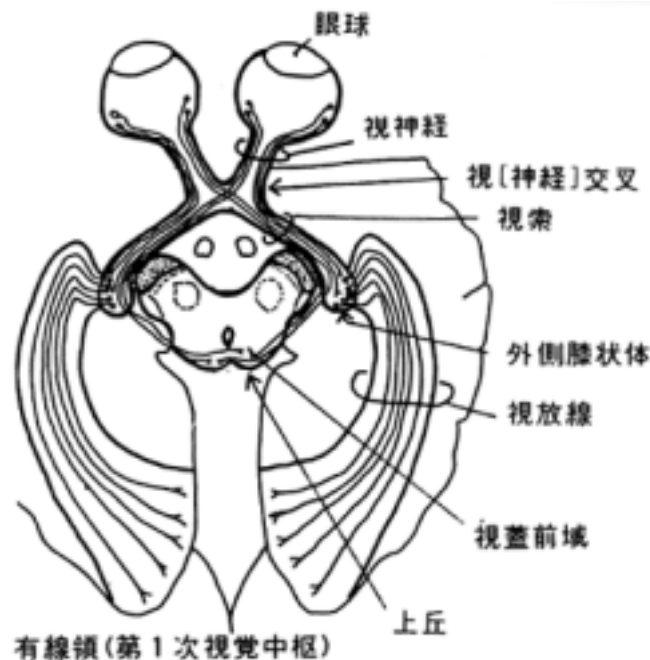
以下のものから構成される。

- (1) 眼球 eyeball
- (2) 視神経 optic nerve
- (3) 視(神経)交叉 optic chiasm
- (4) 視索 optic tract
- (5) 外側膝状体 lateral geniculate body
- (6) 視放線 optic radiation
- (7) 大脳皮質有線領 area striata(of cerebral cortex)
- (8) その他
 1. 視蓋前域 pretectal area : 対光反射に關係する。
 2. 上丘 superior collicle : 視覚と運動の反射に關係する。

2 視覚の伝導路

模式的にまとめれば次の様になる。

網膜・視神経・視(神経)交叉・外側膝状体・視放線・大脳皮質有線領(17野)



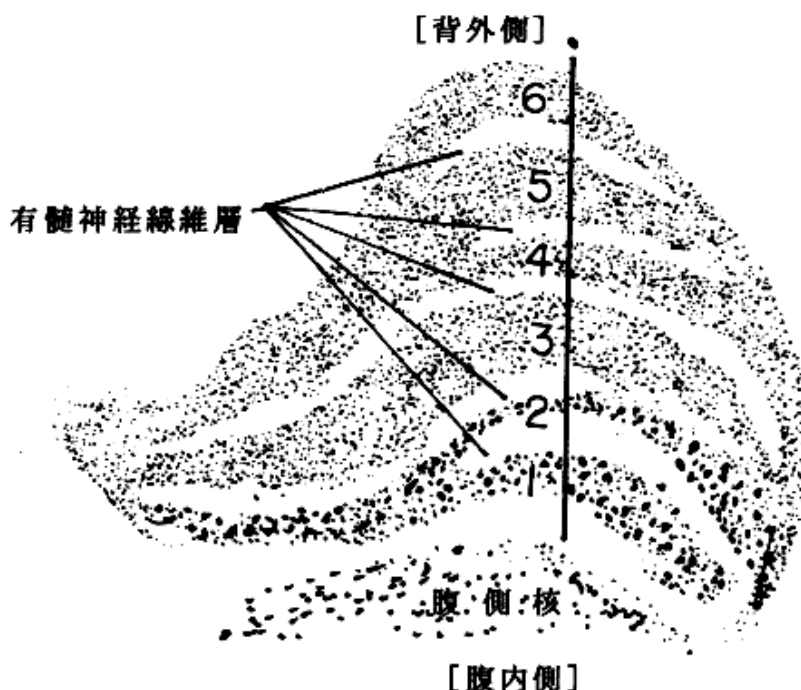
(1) 視神経と視(神経)交叉:

網膜の視神経線維層からの神経線維は視神経の中では網膜と部位局在性を保っているといわれる。また、視(神経)交叉では半交叉を行い、結果として左視野に関係する視神経線維(=両眼の右半分の網膜から出た線維)は右脳に投射し、左視野ではその逆になる。

(2) 外側膝状体:

視床後部に属し、次の二核より成る。

1. 腹側核: 腹側視床の一部で視覚に関与しない。
2. 背側核: 視神経は背側核へ投射する。背側核は6層からなり、腹側より第1層、第2層は巨大細胞性であり、第3層から第6層は小型および中型細胞性で各層の間に有髄神経層が介在する。第1、4、6層は交叉性の線維をうけ、第2、3、5層は同側性の線維をうける。視野の1点を両眼視した時、それに対応する各層のニューロンは互いに隣接し、6層の上に1線になって配列するといわれる。



(2) 視覚伝導路の投射の仕方

網膜の上方2分の1は外側膝状体の内側部に投射して、さらに鳥距溝の上部(17野の上唇)に投射する。又、網膜の下2分の1は外側膝状体の外側部に投射して、さらに鳥距溝の下部に投射する。したがって、視覚伝導路の遮断部位と視野の欠損の間に深い関係がある。

黄斑回避 sparing of macula: 視覚の伝導路が遮断されて半盲になった時でも、黄斑部の視野の欠損がないことがあり、これを黄斑回避という。その理由には明確にはされていないが、網膜黄斑部中央からは両側後頭葉へ投射されることで説明されている。

3 聴覚に関する伝導路の構成

次の経路を取る。

空気の振動

外耳 [耳介・外耳道・鼓膜]

中耳 [鼓膜 耳小骨(ツチ骨 キヌタ骨 アブミ骨 = 骨の振動) 前庭窓]

内耳 [外リンパ(液体の振動) 蝸牛管(内リンパの振動)ラセン器[受容器]

ラセン神経節 spiral ganglion 内耳神経 acoustic n.(蝸牛神経 cochlear n.)

蝸牛神経核 nucl.n.cochlearis(背側核と腹側核があり、後者の方が発達している)

聴条 stria acustica(背側聴条、中間聴条と腹側聴条がある)

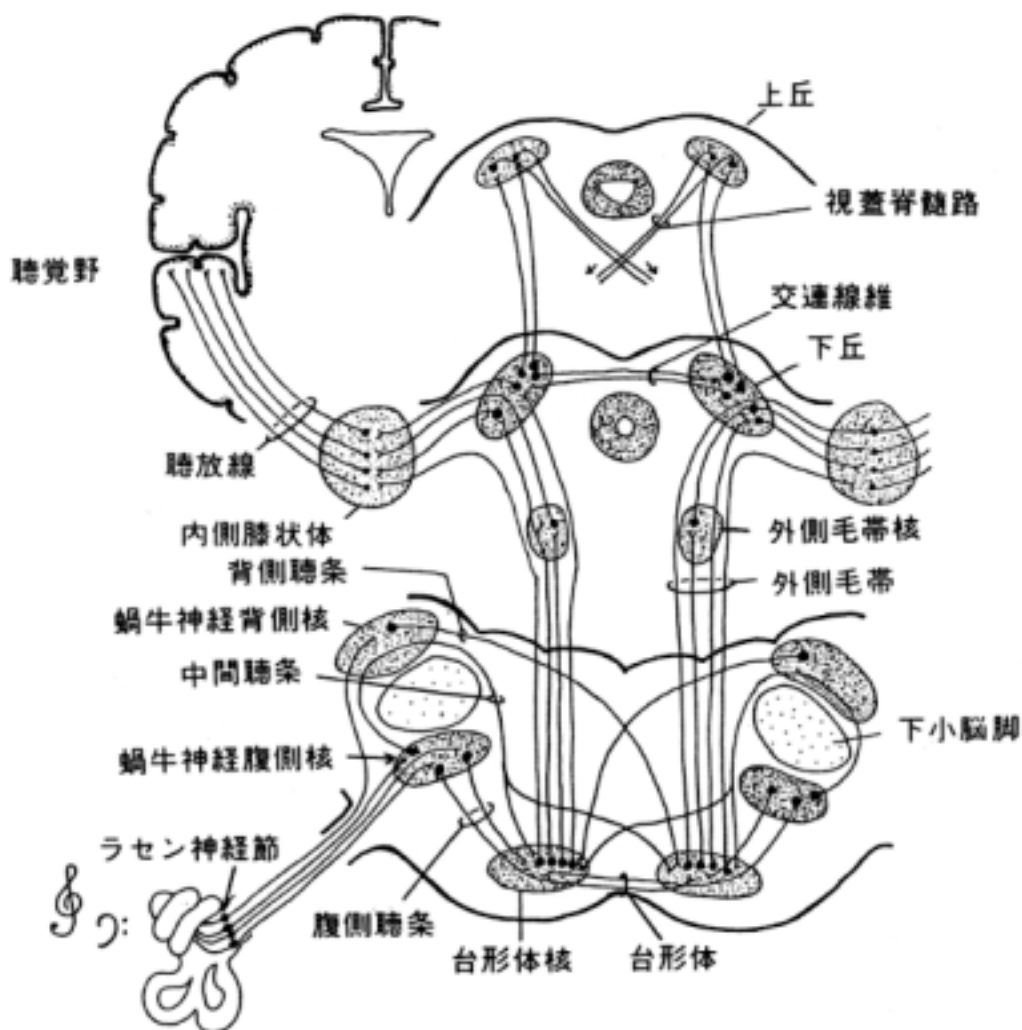
台形体 trapezoid body 外側毛帯 lemniscus lateralis

下丘 inferior collicle 下丘腕 brachium colliculi inferior

内側膝状体(視床)medial geniculate body 聴放線 acoustic radiation

大脳皮質聴覚領：横側頭回

蝸牛神経核から出た二次線維は両側性に上行する。その途中で台形体核、外側毛帯核、上オリ - ブ核などの中継核が存在し複雑な伝導系を形成している。従って、脳幹の障害から聴力障害を証明することは難しい。(橋の蝸牛神経核の項、中脳の下丘の項を参照する)



[] 脳解剖学実習

〔一般目標〕

1. 脳の構造を肉眼解剖学的に理解して、臨床医学で学ぶ脳の画像診断などに必要な基礎知識を養う。
2. 脳の切片から伝導路や神経核の位置を具体的に理解し、神経症状を理解する基礎知識を養う。

〔行動目標〕

1. 脳の構造を肉眼解剖学的に同定出来る。
2. 脳のCT像、MRI像、血管造影像の概略が説明できる。
3. 脳の内部構造で主たる伝導路、神経核の位置や機能が説明できる。

実習内容

- [] 脳の外観：脳全体の把握と脳神経と血管系の同定
- [] 脳の外観：脳各部の同定と終脳の溝、回の同定
- [] 終脳水平断面：大脳半球内部構造の同定とCT像、MRI像の理解
- [] 脳幹の観察：脳幹の概観する
- [] 小脳の観察：小脳の概観する
- [] 脊髄と脳幹の横断切片の観察：内部構造の概観、伝導路、神経核の同定

[] 脳の外観：脳神経と血管系

ここでは大脳全体の外観の側面及び底面をスケッチし、大脳動脈輪(ウイリス氏動脈輪)を中心に脳底の動脈と脳底の脳神経を12対記入する。

脳全体を次の項に従って観察する。

1 脳髄膜

ここではクモ膜と軟膜が観察される。クモ膜下腔及びそのなかで脳に陥凹部があるために広がっているクモ膜下槽を観察する。

クモ膜下槽には次のものがある。

- ・小脳延髄槽、大脳外側槽、交叉槽、脚間槽、大大脳静脈槽、迂回槽、脳梁槽

2 脳の外観

終脳、間脳、中脳、橋、延髄を確認する。

3 血管

(1)動脈

脳は内頸動脈と椎骨動脈の二対の動脈によって栄養される。次の血管を同定する

1)大脳半球を栄養する動脈を観察する。

内頸動脈の枝として：前大脳動脈、中大脳動脈、前交通動脈、後交通動脈

脳底動脈(椎骨動脈由来)の枝として：後大脳動脈

2)小脳を栄養する動脈を観察する。

脳底動脈と椎骨動脈の枝として：前下小脳動脈、後下小脳動脈、上小脳動脈

3)脳幹を栄養する脳底動脈、椎骨動脈およびその枝の橋枝、迷路動脈などを調べる。

脳の動脈は血管撮影によるレントゲン写真で、生体で良く観察されており、臨床上重要な意味をもっている。各自に脳血管造影フィルムを貸与するから参考にする。上の主幹動脈が

同定出来ること。

(2) 静脈

脳の静脈系は硬膜静脈洞へ流入するから、脳の表面に断端を見る。詳しくは講義で学ぶ。

4 脳神経

脳神経 12 対を観察する。

- ・嗅神経：観察できないが嗅球に入ることを理解する。
- ・視神経：交叉している。
- ・動眼神経：大脳脚間よりでる。後大脳動脈と上小脳動脈の間を通ることに注意する。
- ・滑車神経：中脳の背側よりでて側方より出て来る細い糸状の神経
- ・三叉神経：橋を貫く太い神経
- ・外転神経：橋後端にある。
- ・顔面神経：橋後端外側にある。
- ・内耳神経：顔面神経の外側
- ・舌咽神経：数根をもって延髄のオリ - プ背側よりでる。
- ・迷走神経：13-20 条の根をもって、オリ - プ背側より出る。
- ・副神経：延髄根と脊髄根があり、延髄根は 3-6 本の根をなしてオリ - プ背側よりでる。脊髄根は頸神経の前、後根の間を上行して前者と合して幹を作る。
- ・舌下神経：錐体とオリ - プの間より 10-15 本の根をなしてでる。

[] 脳の外観：脳各部の同定

正中断してある脳について次の各部を内側面と外側面から観察し、スケッチする。以下に述べる大脳の溝と回も記入しなさい。

大脳(大脳半球)、小脳、間脳、中脳、橋、延髄を切断した内側面より観察する。配付されたMRIの写真(またはテレビで示説する)から、その大まかな所見を把握できること。

次の各部を詳細に見る。

1. 大脳半球の脳葉を同定する。
 - ・前頭葉：中心溝より前部
 - ・頭頂葉：中心溝と頭頂後頭溝の間
 - ・後頭葉：頭頂後頭溝より後部
 - ・側頭葉：外側溝より下部
 - ・島：外側溝の深部
 - ・嗅脳：嗅球、嗅索など。
2. 次の大脳半球の脳回、脳溝を同定する。
 - ・外側溝(前枝と上行枝、後枝)、縁上回、中心溝
 - ・上側頭溝、角回(縁上回と角回は合わせて、下頭頂小葉という)
 - ・頭頂間溝、上頭頂小葉、中心後溝、中心後回、中心前回、
 - ・下前頭溝、上前頭溝、上前頭回、下前頭回(眼窩部、三角部、上行枝、弁蓋部)
 - ・帯状回、中前頭回、中前頭溝
 - ・脳梁(脳梁吻、脳梁膝、脳梁幹、脳梁膨大)、脳梁溝

- ・ 帯状溝、帯状回、帯状回峽
- ・ 中心傍小葉、鳥距溝(有線領)、頭頂後頭溝、楔部、楔前部
- ・ 海馬溝、側副溝、海馬旁回、舌状回、齒状回、後頭側頭溝
- ・ 内側後頭側頭回、外側後頭側頭回
- ・ 横側頭溝(ヘッシュル氏回)、嗅球、嗅索

3 . 間脳

半球の内側面より視床、視床下部(乳頭体、視〔神経〕交叉、漏斗、灰白隆起、終板、視索)、視床上部(視床髓条、手網、松果体)、脳弓、後交連、視床間橋、室間孔を観察する。

4 . 中脳、橋と延髄

大脳脚、中脳蓋(上丘と下丘)、滑車神経、上髄帆および橋と延髄の縦断面を見る。

5 . 脳室と脈絡叢

側脳室、第三脳室、中脳水道、第四脳室を観察する。第三脳室脈絡叢と第四脳室脈絡叢を観察し、その脳室内に侵入する場所を確認する。

[] 終脳水平断面

すでに水平断してある標本を観察する。まず水平断した高さを確認後、断面を観察し、スケッチした上、下記の項を同定しなさい。

1 . 同定するもの

- ・ 脳梁、脳弓、側脳室と第三脳室、尾状核、被殻、淡蒼球、視床、前障、島、内包(前脚、膝、後脚)、外包、最外包、大脳縦裂
- 2 . 配付した(又はテレビで示説した)MRI像またはCT像の水平断面で同じものを同定しなさい。

[] 脳幹の観察

すでに切り出してある中脳、橋、延髄からなるブロックを観察し、スケッチした上下記の項を同定しなさい。

1 背側面

(1)中脳

- ・ 中脳蓋(上丘、下丘)、上丘腕、下丘腕
- ・ 滑車神経、上髄帆、上小脳脚

上丘と外側膝状体、下丘と内側膝状体を結ぶ線維束によって形成されるのが上丘腕と下丘腕である。間脳から切り離されているため理解しにくいかもしれない。

(2)菱形窩

次の部位を同定しなさい。

- ・ 正中溝、内側隆起、顔面神経丘、第四脳室髓条、舌下神経三角、迷走神経三角、前庭神経野・青斑、第四脳室外側陥凹、第四脳室外側口、第四脳室正中、筆尖、第四脳室ヒモ
- ・ 門、境界溝、下窩と上窩

(3)延髄下部

次のものを同定する。延髄下部は脊髄の続きであり、まず溝を同定し、その間にある結節を観察する。内部構造との関連が大切である。

- ・ [後]正中溝、後外側溝、後中間溝
- ・ 薄束と薄束結節、楔状束と楔状束結節、灰白結節
- ・ 側索

2 腹側面

脳神経を再確認する。

(1)中脳

- ・大脳脚、脚間窩、後有孔質

(2)橋

- ・脳底溝、中小脳脚

(3)延髄

橋腹側部の直接の続きは錐体とオリ - ブである。次のものを同定する。

- ・ [前]正中裂、錐体、オリ - ブ、錐体交叉、前外側溝

[] 小脳の観察

小脳矢状断面と小脳表面の溝と回をスケッチし、各部位を同定しなさい。

1 小脳半球と虫部を観察する。要領は虫部をさきに同定してそれに対応する半球部を同定する。『小脳の構造と線維連絡』の項を参照するとこと。

小脳核の観察は省略するが、示説で確認すること

[] 脊髄と脳幹の横断切片の観察

人脳の 20 μ 厚横断パラフィン切片でルクソ - ル・ファスト青とヘマトキシリン・エオシンによる 3 重染色をほどこした標本である。ルクソ - ル・ファスト青染色によって髄鞘が、ヘマトキシリン・エオシン染色によって神経細胞体（その集団を神経核という）が染め出される。髄構築と細胞構築を同時に観察出来る。

プリントの図を参照してスケッチし、出来るだけ部位を同定してその名称を記入しなさい。また、その記入した部位の機能も簡単に記入しなさい。

観察する切片の部位：

- 1 . 脊髄（頸膨大部、胸髄、腰膨大部の 3 部位）
- 2 . 延髄（中心管がまだある部位。錐体交叉、毛帯交叉の高さでの 2 部位）
- 3 . 延髄（第 4 脳室がある部位）
- 4 . 橋中央部
- 5 . 橋上部
- 6 . 中脳下部（下丘の部位）
- 7 . 中脳上部（上丘の部位）